Diagnostik und Therapie der Tuberkulose

23.05.2018

Maja Hennigs

Lungenklinik Lostau
Pfeiffersche Stiftungen

Epidemiologie

- Inzidenz - weltweit: jährlich 9,4 Millionen, 137 / 100 000 Einwohner
- WHO: 45% Südostasien, 25% Afrika, 3% Europa
- >>> Indien, Indonesien, China, Philippinen, Pakistan
- Mortalität - weltweit: 1,7 Millionen, häufigste zum Tode führende Infektionskrankheit

- Inzidenz - Deutschland: 2001 – 9,17/100 000; 2011 5,3/100 000; **2015: 7,3/100 000** (ausl. B. 50,3/100 000, dt. 2,5/100 000)
- Mortalität Deutschland: 2009 154, 2016 110 Todesfälle

Tuberkulose in Deutschland, 2000 bis 2016

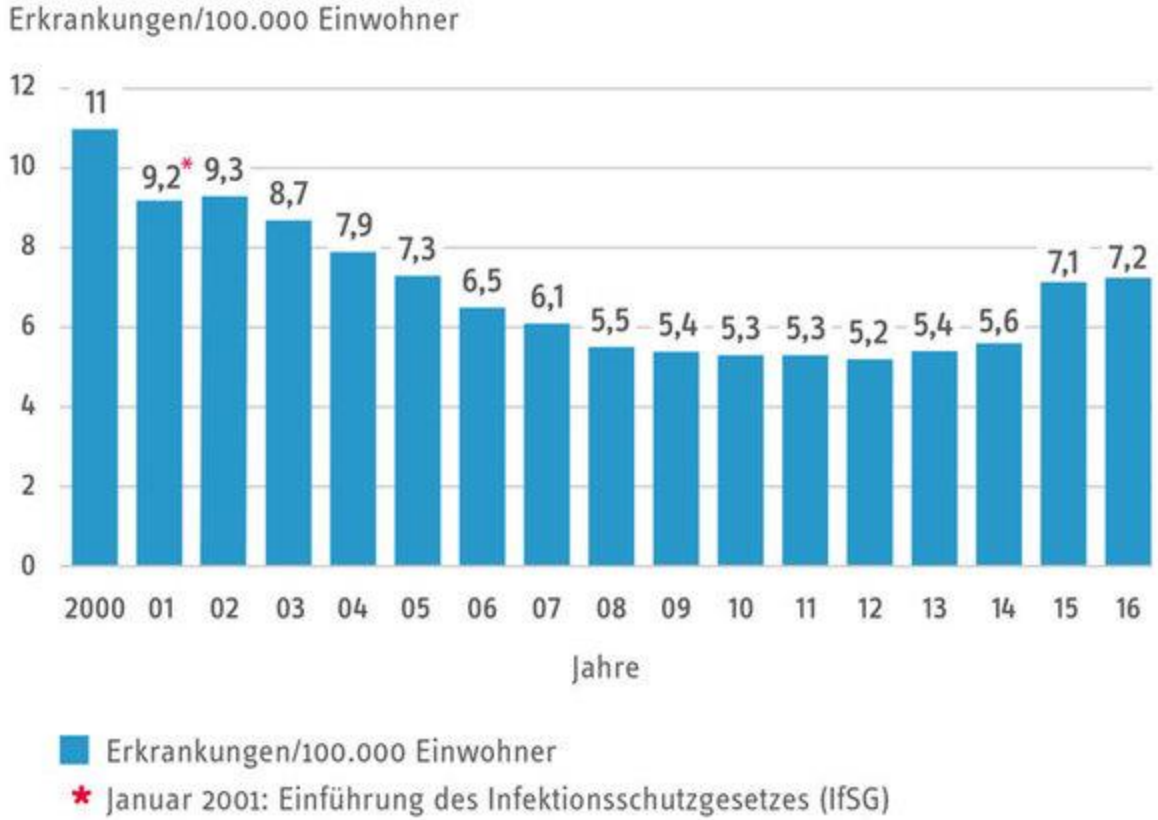

© Lungeninformationsdienst/Helmholtz Zentrum München

Quelle: Robert Koch-Institut

Lungenklinik Lostau – Mb. tuberculosis-Nachweis

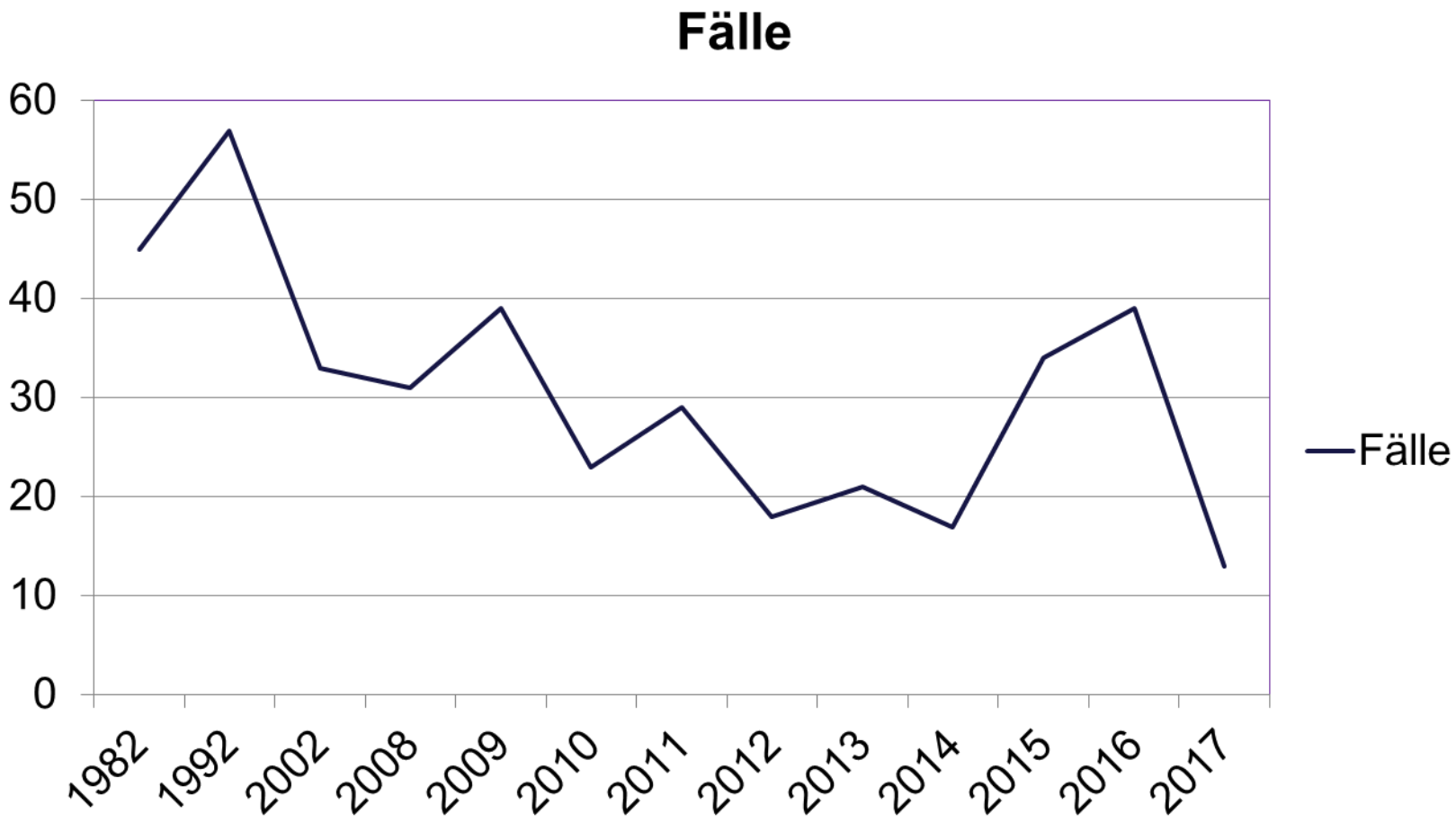

Lungenklinik Lostau
Pfeiffersche Stiftungen

Problem

- **Tuberkulose – HIV-Infektion**
- Koinfektion in Afrika bis zu 80%
- **Resistente Tuberkulose-Bakterienstämme:**

  - MDR (= multi-drug-resistent): Resistenz gegen INH + RMP >>> 3,8% d. Neuerkrankungen (Indien, China, ehem. UdSSR)

  - XDR (= extensively drug-resistent): Resistenz gegen INH, RMP, mindestens 1 Fluorchinolon u. 1 der 3 injizierbaren Zweitrangantituberkulotika Amikacin, Kanamycin oder Capreomycin

  (WHO: ca. 5% aller MDR-Tb – XDR-Resistenz)

Problem

- **Resistente Tuberkulose**

WHO: 2016 weltweit 490.000 Neuerkrankungen einer MDR-Tb (China, Indien, Russland)

Robert-Koch-Institut: 2016 489 Neuerkrankungen mit resistenter Tb, 104 davon MDR

ROBERT KOCH INSTITUT

Resistente Tuberkulose in Deutschland 2002-2014

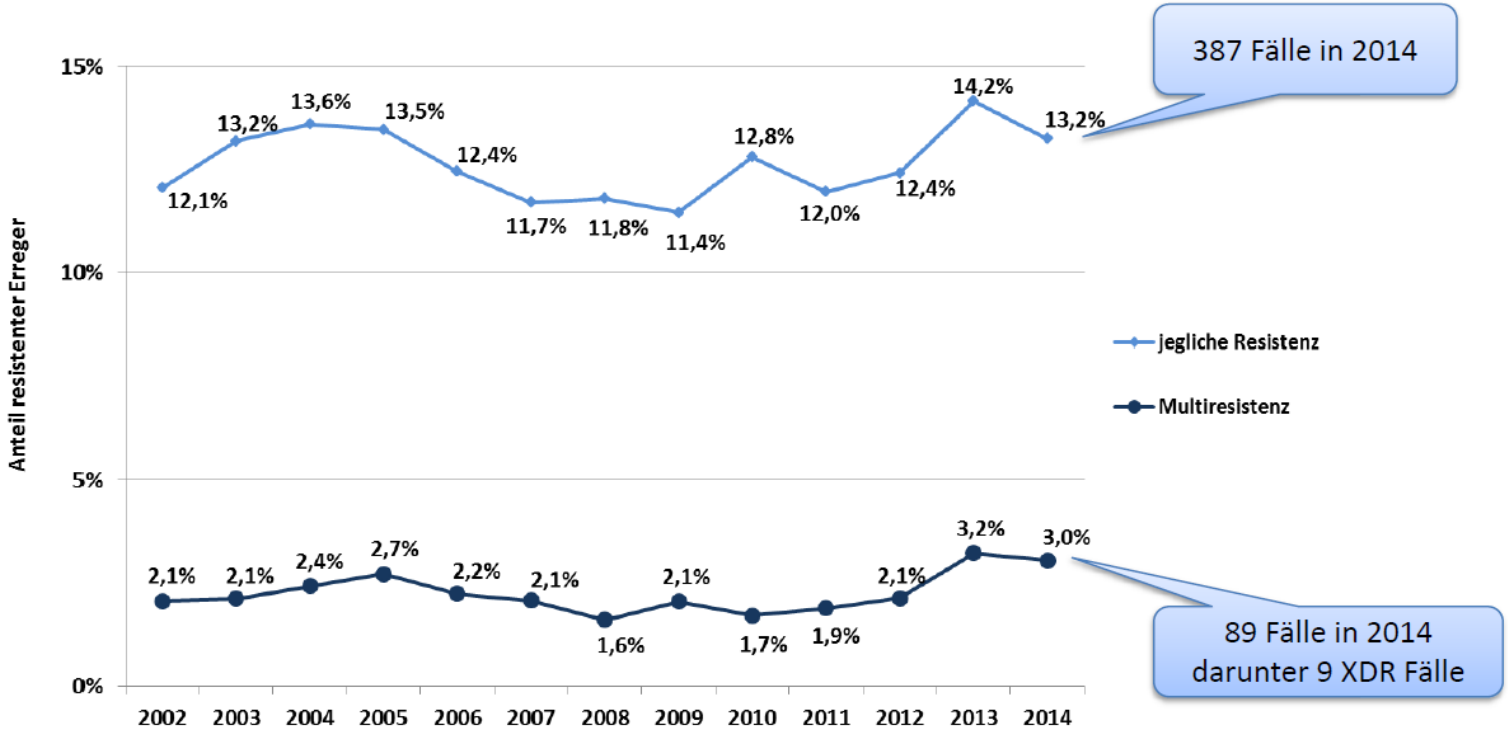

Multiresistenz (MDR): gleichzeitige Resistenz gegenüber mindestens Isoniazid und Rifampicin
jegliche Resistenz: Resistenz gegen mindestens eines der fünf Standardmedikamente

Lungenklinik Lostau – Mb. tuberculosis-Nachweis

2009	1 XDR- Tuberkulose
2016	6 INH-Resistenz, 1 MDR Tuberkulose
2017	2 MDR- Tuberkulose

- **Infektionskrankheit**
- **>> ansteckungsfähig -- nicht ansteckungsfähig**
- **>> pulmonal**
- **>> extrapulmonal**
- **>> primär pulmonal**
- **>> kompliziert pulmonal** (Kompression, LK-einbruch, Kaverne, Atelektase)
- **>> Disseminiert** (> 3 Organsysteme)
- **>> Miliar –TB** (disseminierte TB durch hämatogene Aussaat)

Tuberkulose und andere Mykobakteriosen

M. tuberculosis Komplex:

7 Spezies

- Myc. tuberculosis
- Myc. africanum
- Myc. bovis ssp. bovis (Rind)
- Myc. bovis ssp. caprae (Ziege)
- Myc. microti (Wühlmaus)
- Myc. canettii
- Myc. pinnipedii (Robbe)

atypische Mykobakterien:

> 300 verschieden Spezies

- Myc. kansasii
- Myc. malmoense
- Myc. xenopi
- Myc. avium-Komplex
- Myc. gordonae
- Myc. conspicuum
- …

Diagnostik

Kombination verschiedener Methoden

- Anamnese + klinische Untersuchung
- Thoraxröntgenbild, Thorax – CT
- Tuberkulintest nach Mendel-Mantoux
- Interferon-γ-Stimulationstest
- Erregernachweis in Sputum, Bronchialsekret: Mikroskopie, Kultur und PCR
- 3 Proben an 3 verschiedenen Tagen für Mikroskopie und Kultur

Symptome der TBC

Allgemein:

- Fieber, Schüttelfrost 37 – 80 %
- Nachtschweiß
- wenig Appetit, Gewichtsverlust
- rasche Ermüdbarkeit

Pulmonal:

- chronischer produktiver Husten
- bei Pleuritis Thoraxschmerzen
- Hämoptysen

Labor:

- Leichte Leukozytose 10 %
- Anämie (bei disseminierter TBC) 10 %

Thorax-Röntgen

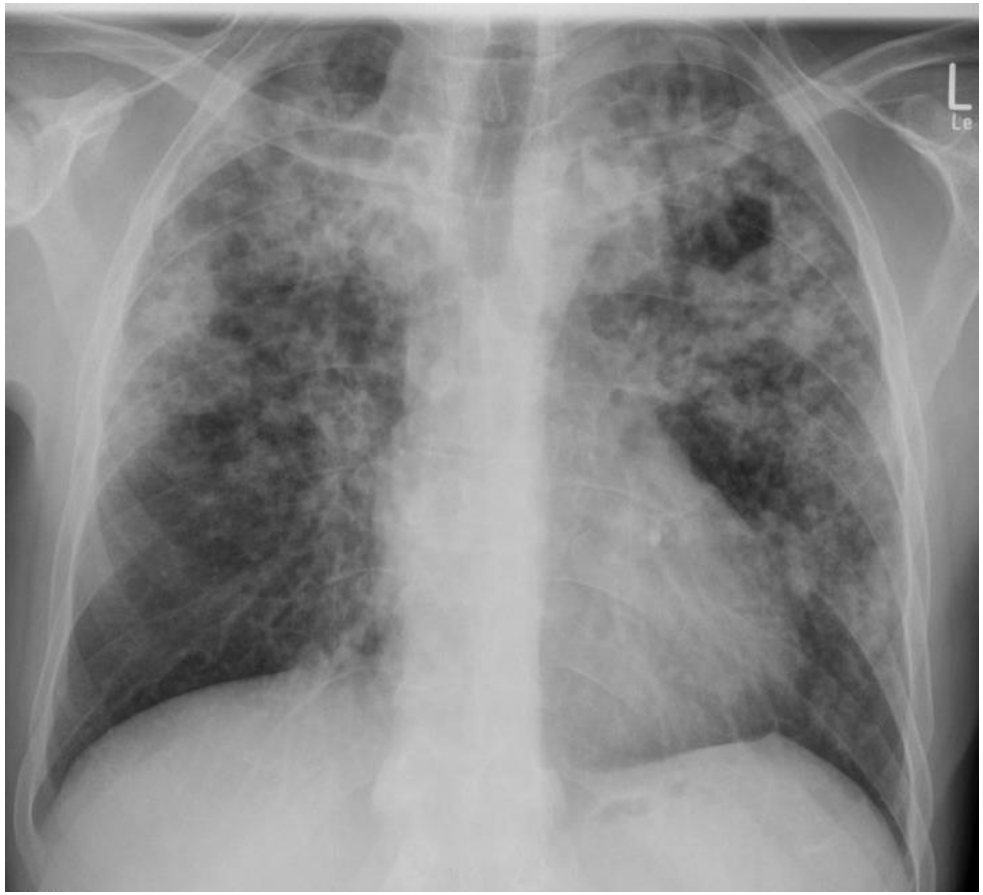

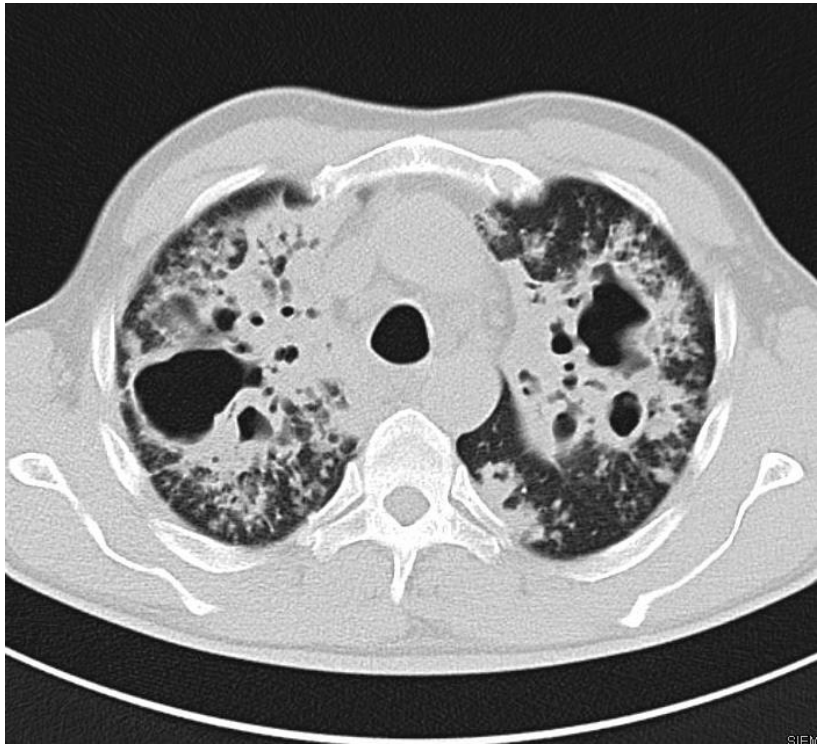

Thorax-CT

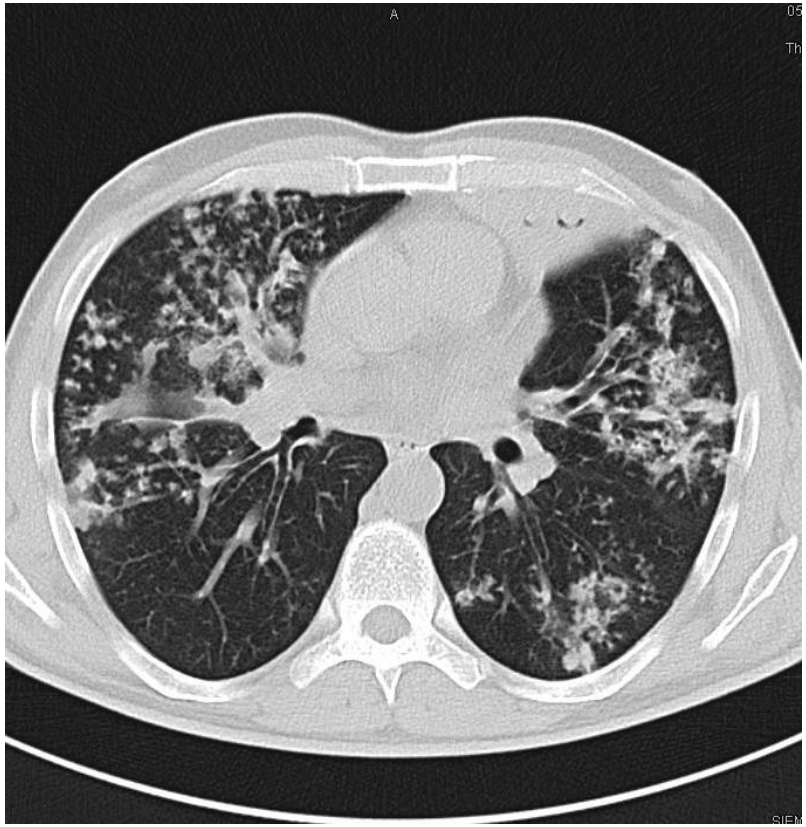

Diagnostik

Sicher: Nachweis des Erregers

Sputum – Morgensputum durch Abhusten aus den tiefen Atemwegen

- Keine vorherige Mundspülung, kein Sammelsputum

Reizsputum – Induktion mit 5-10% NaCl-Lösung

>> CAVE: Infektionsgefahr durch Aerosole

Bronchialsekret (bei Kindern Magennüchternsekret)

- Bronchoskopie : CAVE – LA wirken bakterizid

- BAL – betroffenes Segment, Flüssigkeit ohne weitere Behandlg.

Diagnostik

- Mikroskopie
  - Lichtmikroskopie: Ziehl-Neelson, Kinyoun
  - Immunfluoreszensmikroskopie: Auramin-Rhodamin

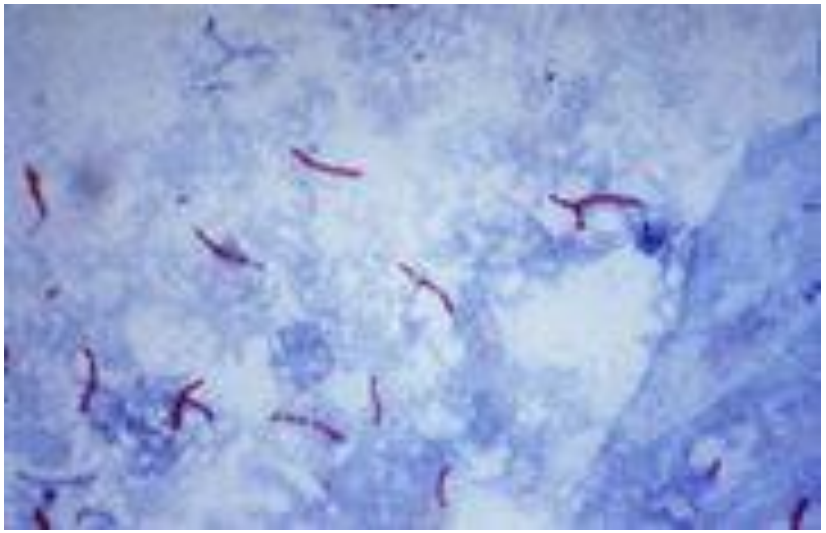

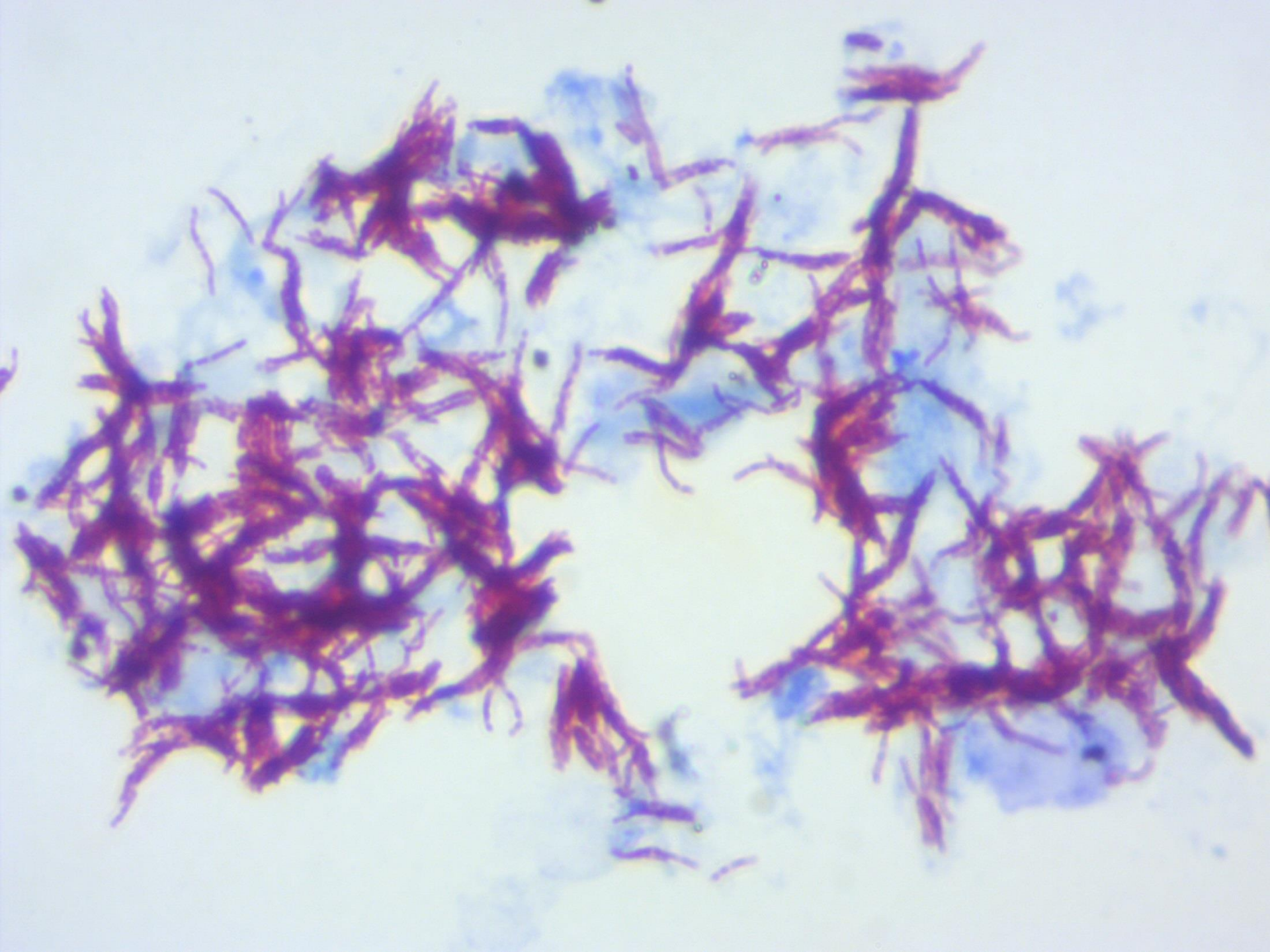

Diagnostik

- Fest- und Flüssigkulturen
  - Ogawa
  - Stonebrink
  - MGIT (Mycobacterial Growth Indicator Tube)

Ergebnis spätestens nach 8 Wochen

Kultur-Diagnostik der Tuberkulose

- Diagnosesicherung
  (10 - 100 Bakterien für positive Kultur)
- Spezifizierung
  (chemische und biochemische Methoden)
- Resistenzbestimmung

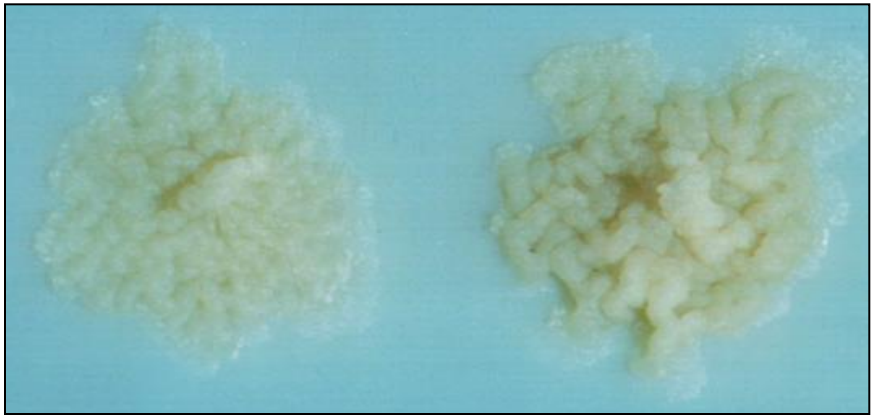

Kultur-Medium: Löwenstein-Jensen

Diagnostik

- PCR (= polymerase chain reaction)

- Nachweis von Erreger-DNA
- Molekularbiologische Resistenz gegen INH und RMP
- Ergebnis nach 24 Stunden

- >> **keine Aussage über Infektiosität!**

Diagnostik

- **PCR - Indikation**
- Mikroskop. negativ b. klin. begründetem V.a.Tb
- Mikroskop. pos. u. zweifelhaften Proben (Diff. Mb. tub.-Komplex u. nichttub. Mykobakterien, NTM)
- Materialien von bes. gefährdeten Patienten –AIDS, Kleinkinder, generalisierte Erkrankung, V.a. tub. Meningitis
- Schwer gewinnbare Materialien – Biopsien, Liquor
- V.a. MDR- oder XDR-Tuberkulose und HIV-assoziierter Tb zur molekularbiologischen Resistenz. Bei INH- u. RMP-Resistenz weitere Resistenzgene von Fluorchinolonen, EMB und Aminoglykosiden
- Ergebnis nach 24 Stunden

>> **keine Aussage über Infektiosität!**

Diagnostik

- **Interferon-γ-Stimulationstest (IGRA)**
  – QuantiFERON-TB Gold

  >> Nachweis der stimulierten Interferon-gamma-Ausschüttung von M. tub.-spezifischen T-Lymphozyten

  - Stimulation mit M. tuberculosis Proteinen (ESAT-6, CFP-10 – nur bei tub.+bovis)

Diagnostik

- IGRA – wann?

- Nach Risiko-Kontakt mit einem Indexfall, ca. 6-8 Wochen danach, ggf. auch direkt nach dem Kontakt (Ausgangswert)
- Vor immunsuppr. Therapie
- V.a. aktive Tb

- Nicht verwertbar bei HIV, Lymphomen

Diagnostik

- Tuberkulintest nach Mendel-Mantoux
  - streng intracutane Injektion von 2 TU
  - Positiv: nach 72 h Induration > 7 mm, bzw. > 15 mm nach BCG-Impfung

Diagnostik

- Histologie:
- epitheloidzellige Granulome mit käsiger Nekrose

Diagnostik der Tuberkulose

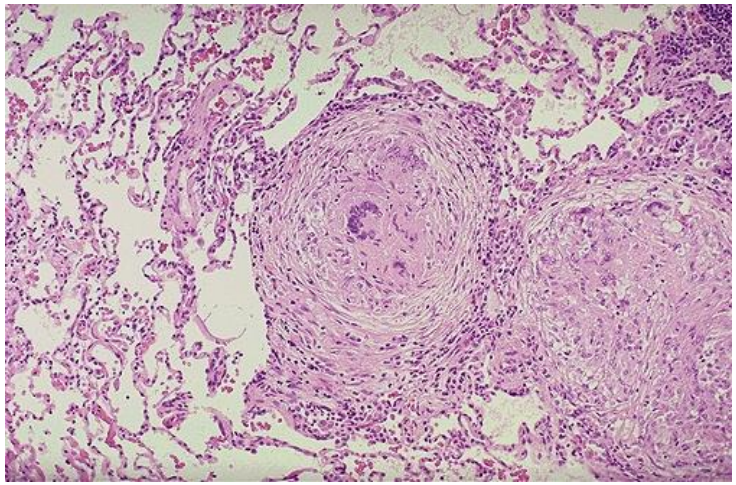

Granulome mit zentral verkäsender Nekrose und multinukleären Riesenzellen (Langhans Zellen)

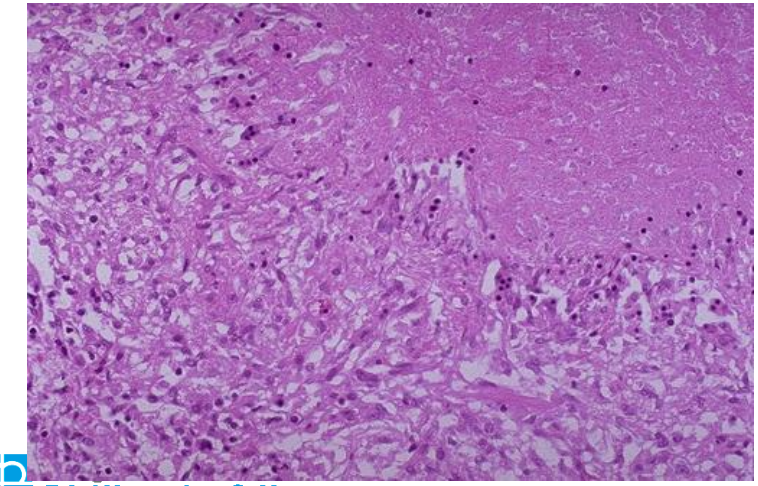

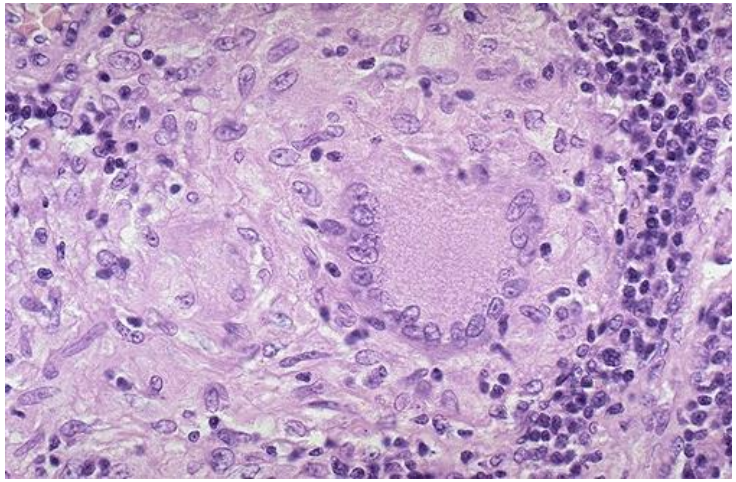

Diagnostik

- Punktate (z.B. Pleuraerguss)
- lymphozytenreich, hellgelb, klar

Therapie

Erstrang- oder Standardmedikamente:

- **Isoniazid (INH)**
- **Rifampicin (RMP)**
- **Pyrazinamid (PZA)**
- **Ethambutol (EMB)**
-
-**WHO-Gruppen 1 – 5**
- **2: Injizierbare Medikamente**
- **3: Fluorchinolone**
- **4: Zweitrangmed. m. gesicherter Wirkg.**
- **5: unklarer Wirkg.**

Standardtherapie der Tuberkulose

- Initialphase (2 Monate):

2x4

Isoniazid (INH) + Vit. B6	5
Rifampizin (RMP)	10
Ethambutol (EMB)	15
Pyrazinamid (PZA)	25

- Kontinuitätsphase (4 Monate):

4x2

Isoniazid (INH) + Vit. B6
Rifampicin (RMP)

- Dosierung bezogen auf das Körpergewicht
- tägliche Applikation

Unerwünschte Medikamentenwirkungen

Substanz	Häufig	Selten
Isoniazid (INH)	Transaminasenerhöhung, Akne	Hepatitis, kutane UAW, Polyneuropathie
Rifampicin (RMP)	Transaminasenerhöhung, Cholestase, Rotfärbung von Körperflüssigkeiten (Kontaktlinsen)	Hepatitis, kutane UAW, Übelkeit, Thrombopenie, Fieber, „Flu-like-Syndrome"
Pyrazinamid (PZA)	Transaminasenerhöhung, Übelkeit, Erbrechen, Flushsyndrom, Myopathie, Arthralgie, Hyperurikämie	Hepatitis, kutane UAW
Ethambutol (EMB)		Retrobulbäre Neuritis, Arthralgie, Hyperurikämie
Streptomycin (SM)		Gleichgewichtsstörung, Tinnitus, Hörverlust, kutane UAW

Verlaufskontrollen

Labor: 4 wöchentlich

Gewicht: 4 wöchentlich

Mikrobiologie: mikroskopisch pos. bis zur Sputumkonversion wöchentlich
kulturell nach 4, 8, und 12 Wochen , 6 Monaten

Radiologisch: 4, 8, 24 Wochen, 6 Monate, 12 Monate

Fallbeispiele
1

R.,N., w., 20 J.

- Gewichtsverlust 15 kg/6 Monate
>> Einweisung Fachklinik Neurologie/Psychatrie b.V.a. Anorexia nervosa
- Luftnot, Husten, grüner Auswurf
>> Rö-Thorax >> Verlegung Lostau

- mikroskop. positiv ++
- Mycobacterium tuberculosis ohne Resistenzen

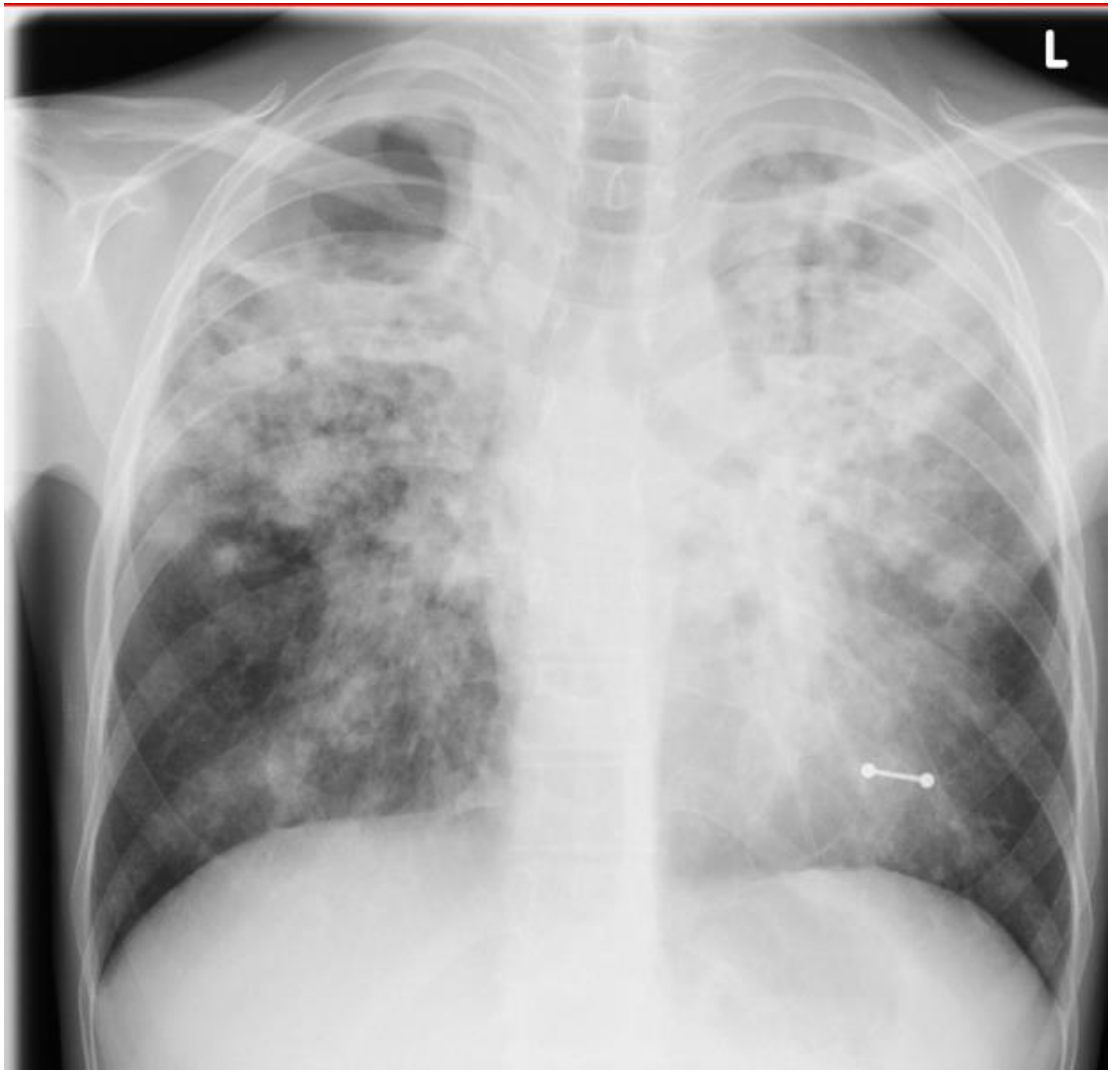

27.1.2011

Fallbeispiele
1

Therapie 4fach mit INH, RMP, EMB, Streptomycin (30g Kumulativdosis)

- nach 4 Wochen Therapie mikroskop. positiv (+)
- 73. Behandlungstag Bronchialsekret mikroskop. negativ, Kultur nach 6 Wochen positiv
- 85. Behandlungstag mikroskop. +, Kultur nach 8 Wo negativ

- Therapie 1 Jahr
- Gewichtszunahme 8 kg

3.5.2011

8.8.2011

7.11.2011

Fallbeispiele
2

S.,M., w., 80 J.

- 02-04/2012 stationäre Einweisung zur Diagnostik multipler pulmonaler Herde
- Symptome ca. 3 Wochen vor Aufnahme mit Übelkeit, Schluckbeschwerden, Reflux, Dysphagie

Bronchoskopie: ausgeprägte anthrakotische Pigmentierung

Fallbeispiele
2

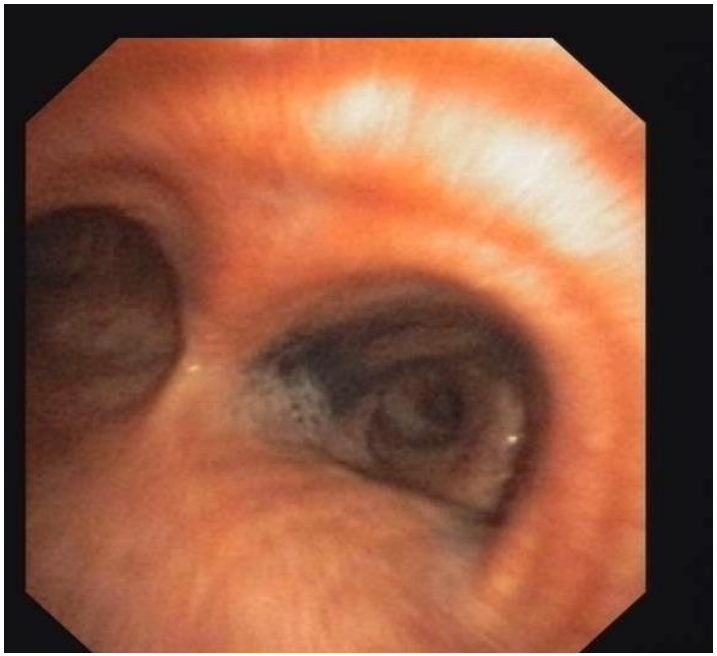

10.2.2012

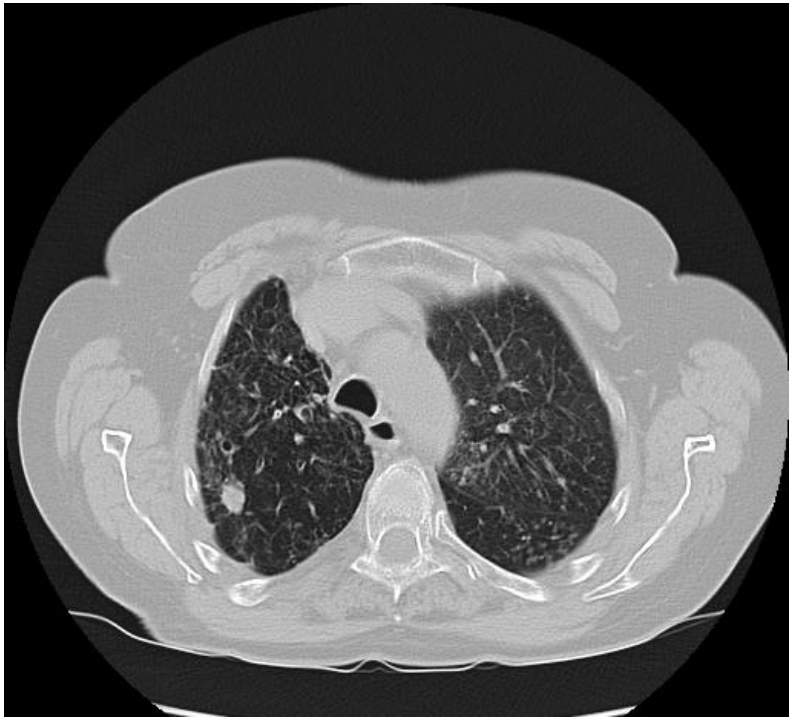

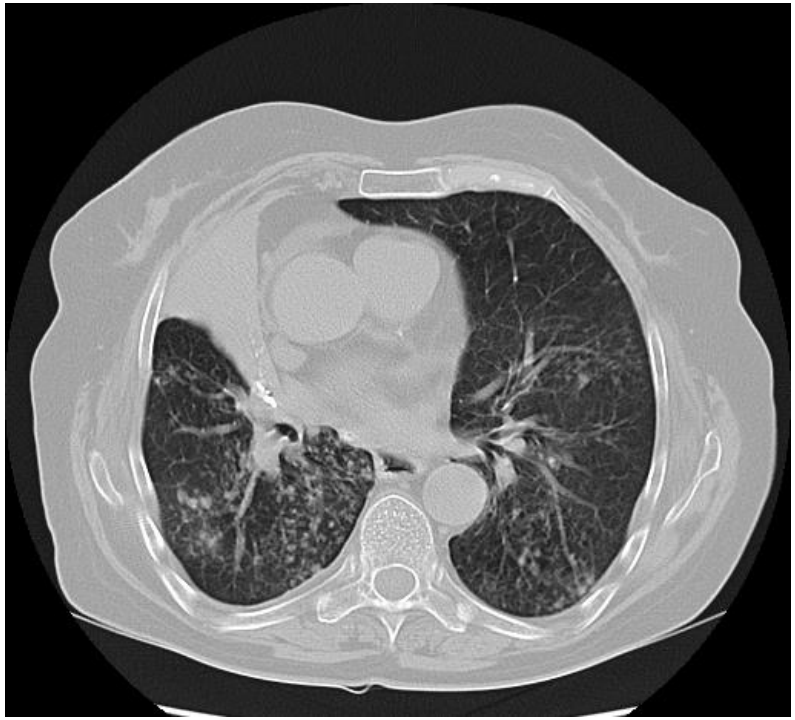

27.1.2012

Fallbeispiele
2

S.,M., w., 80 J.

>> Nachweis säurefester Stäbchen im Bronchialsekret
>> Mb. tuberkulosis mit normaler Resistenz
>> 4fach-Therapie mit INH, RMP,PZA, EMB (4 Wochen)
>> 3fach-Therapie mit INH, RMP, PZA weitere 8 Wochen
>> 2fach-Therapie mit INH, RMP insgesamt 5 Monate
Therapie bis 09/2012
Kontrolle 02/2013: vollständige Regredienz der basalen Infiltrate, Regredienz der paramed. Teilatelektase re.OL

12/2015 Pericarderguss

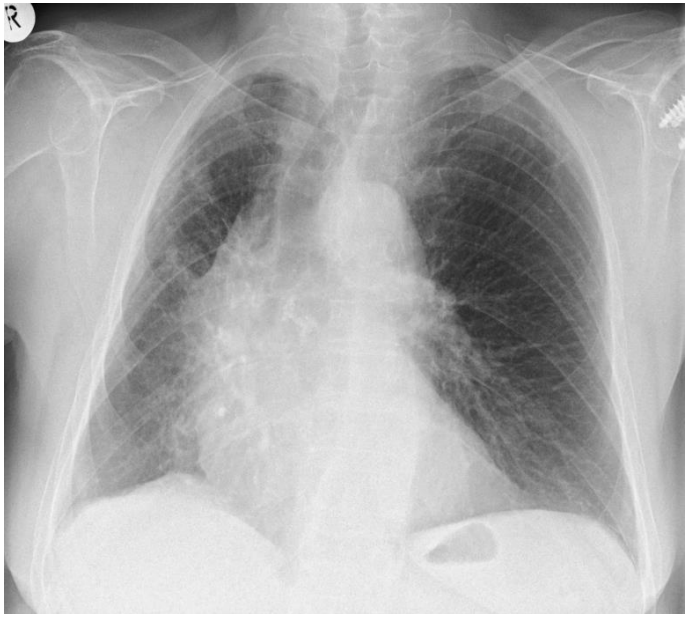

4.2.2013

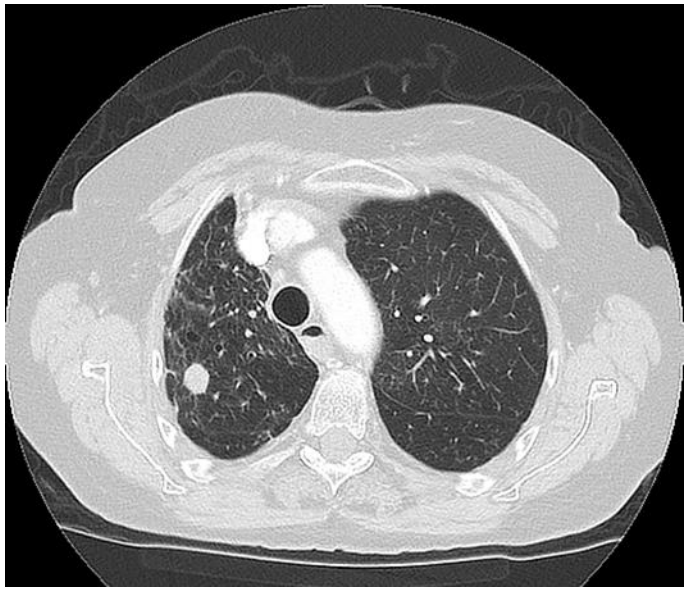

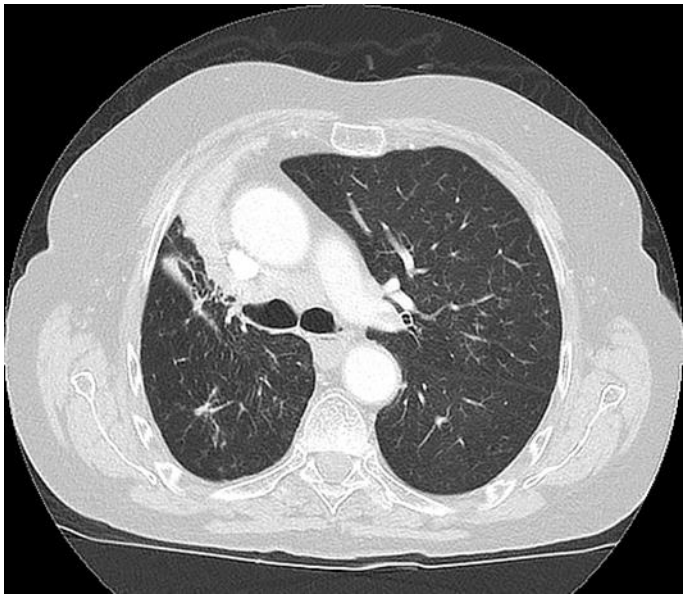

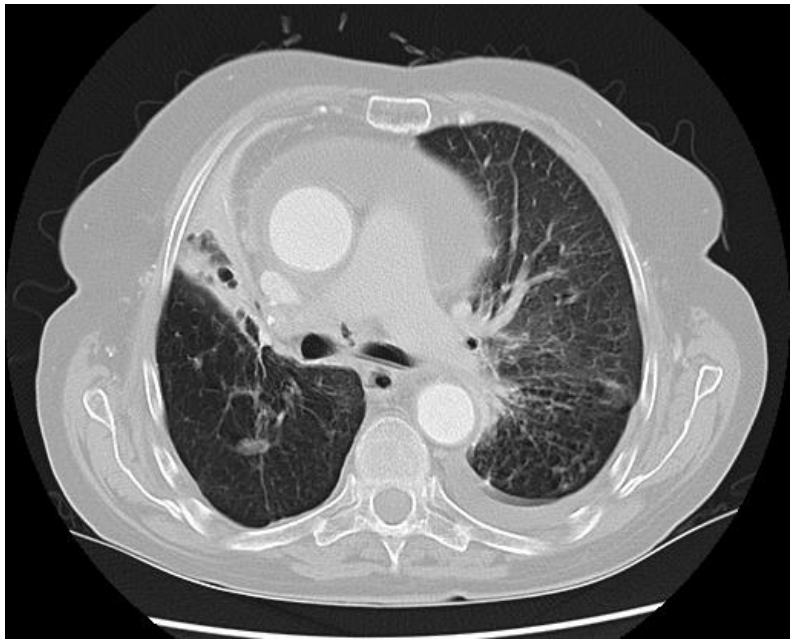

8.12.2015

Fallbeispiele
2

S.,M., w., 80 J.

>> 04/17 Verlegung aus KH, kulturell pos. Tb aus Bronchialsekret
>> Infektsymptomatik seit ca. 2 Wochen mit Husten, Auswurf, Übelkeit
>> Mb. tuberkulosis –komplex in Flüssigkultur
>> 4fach-Therapie mit INH, RMP,PZA, EMB
>> genotyp. Resistenztestung: INH+RMP resistent
>> Therapie absetzen, endgültige Resistenztestung abwarten

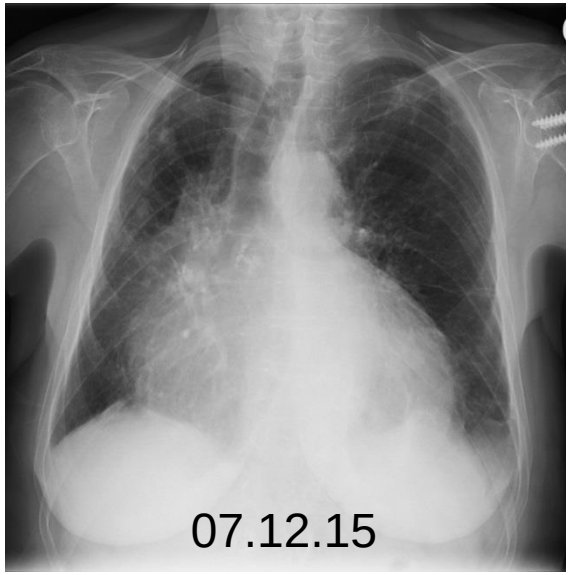
07.12.15

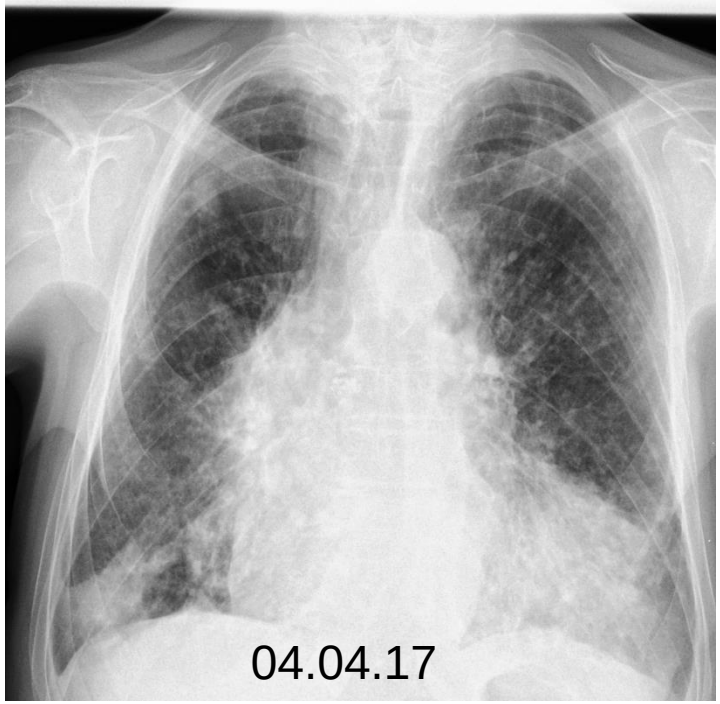
04.04.17

18.04. 17

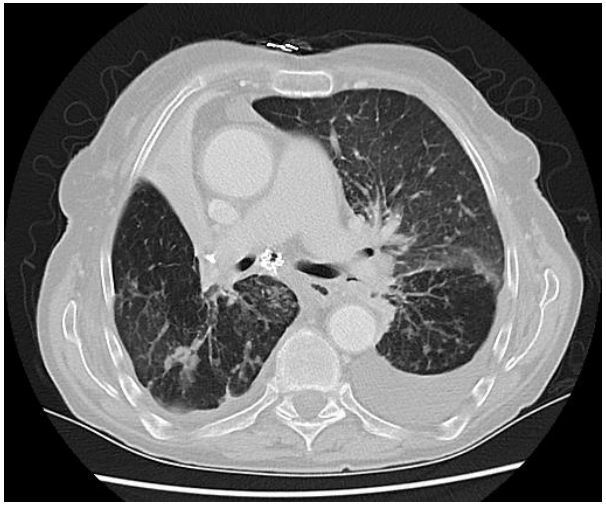

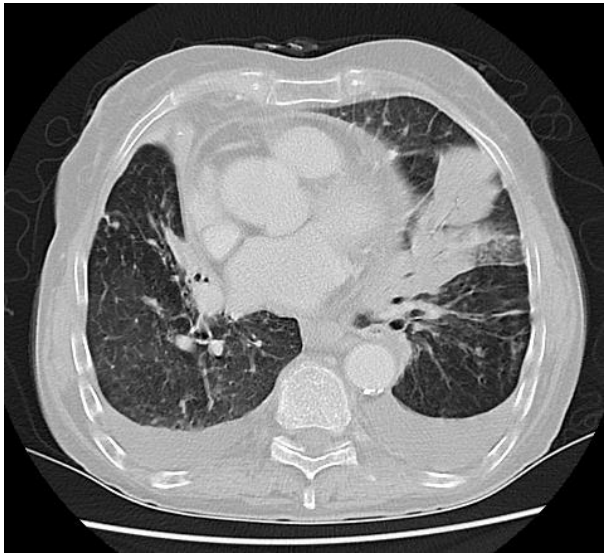

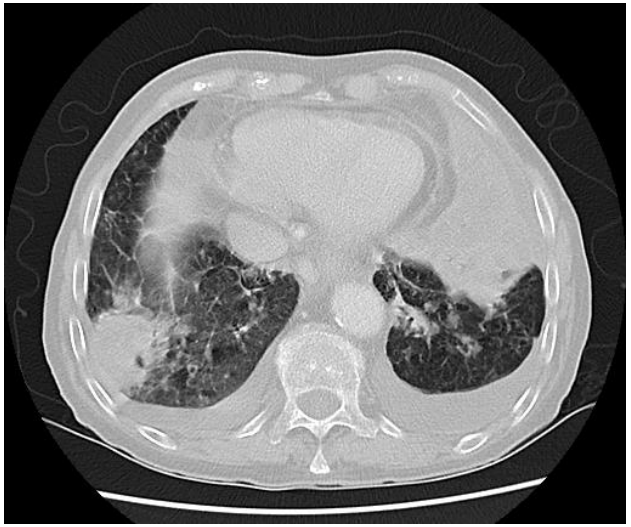

21.3.2017

Fallbeispiele 2

20/04 2017 10:59 03405405355 MVZ Labor Dessau #2364 P.001/002

MVZ Labor Dessau GmbH

Geschäftsführer:
Dr. med. Juliane Böttcher-Lorenz

Bauhüttenstraße 6, 06847 Dessau

Dessau
Telefon : 0340/5405350
Fax-Nummer : 0340/5405355
Bereitschaft: 0172/8091886

AMEOS Klinikum Haldensleben
Somatik - E0 Innere 2

Kiefholzstr. 27

39340 Haldensleben

Mikrobiologischer Befund
- Vorbefund -

Blatt 1

Name des Patienten	Gesch.	Geburtsdatum	Kasse	Auftragseingang	/ Tagesnummer
Maria Schmidt	W	22.04.36	S	22.03.17 17:05	/ M3314063
ID-NR. 0100219620 Ext-Nr.		Fall-Nr. N00000148217		Befundausgang: 20.04.17 10:45	

Bronchialsekret

Mycobakterien/ Tuberkulose
Mat.der Luftwege - Kultur/Mikroskopie
Mikroskopie:
Fluorochromfärbung: negativ
Kinyoun-Färbung: negativ
- säurefeste Stäbchen nicht nachgewiesen
Genotyp. Resistenzbest. MTb, direkt
- Isoniazid (INH): RESISTENT
- Rifampicin: RESISTENT
- Ethambutol: sensibel
Kanamycin: sensibel
Streptomycin: sensibel
Kulturelle Untersuchung:
Flüssigkultur MGIT (37Grd): POSITIV
Schnelltest MTb-Komplex aus MGIT: POSITIV
PCR MTb-Differenzierung:
- **Mykobacterium tuberculosis 1)**
Festmedienkultur (37Grd): POSITIV
- **Mykobacterium tuberculosis**

Resistenzergebnis:	1	Handelsname,z.B.
INH (Isoniazid)	R	
Streptomycin	S	Strepto-Fatol
Ethambutol	S	EMB-Fatol
Rifampicin	R	
Pyrazinamid	S	Pyrazinamid

Erläuterung: S - empfindlich, M = intermediär, R = resistent

Anmerkung/Beurteilung:
1) **Hinweis/Verdacht auf MDR-TB (Multidrug-resistent tuberculosis)**
2) Tb-Kulturen von Luftwegsmaterialien (außer bei CF), Lungengewebe, Bürstenbiopsien, Magensekreten bzw. Magenspülwasser, Stuhl und Urin werden insgesamt 8 Wochen bebrütet, danach erfolgt die Endbefundung. Bei CF werden die Kulturen weitere 4 Wochen bearbeitet.

- Fortsetzung siehe nächstes Blatt -

Fallbeispiele
2

Therapie: 5-fach 8 Monate
- Capreomycin, Linezolid, Avalox, Terizidon, Clofazimin

4-fach 12 Monate

Fallbeispiele
3

B.,U., m, 25J, Flüchtling aus Guinea-Bissau

>> 04/2015 ED HIV >>> Verlegung Uni, 1 Jahr zuvor Schwäche, Muskelschmerzen, Abgeschlagenheit; 4 Wo. zuvor li.-thorakale Schmerzen, Dyspnoe Husten
>> Rö: Infiltrat li. UL > Tazobac, Meronem, Vancomycin
>> BSK+BAL: leichte Ly.-zytose, **PCR a. Tb negativ;** Nachweis von Candida > Fluconazol
>> **8.5.15 VATS li**: Decortication + Abszessspaltung >> Nachweis einer **granulomatösen Entzündung mit herdförmigen Nekrosen**
>> 4fach-Therapie mit INH, RMP, PZA, EMB
>> **Mb. africanum mit INH-Resistenz** < Levofloxacin
>> Wundheilungsstörung mit Nachweis von Mb.
>> 14.7.15 Re.-Op
>> ab 27.7. Erhaltungstherapie Levofloxacin + RMP (7 Monate)
>> 24.11.15 Progress Abdomen, Pleura (eingeschmolzene Lk, Ascites, Milzherde) > niedrige Med.spiegel > Dosiserhöhung RMP 600 mg, Levofl. 1000 mg

Fallbeispiele
3

B.,U., m, 25J, Flüchtling aus Guinea-Bissau

>> 16.12.15 CT-gestützte Punktion eines Pleuraabszesses li. Lungenspitze
>> keine Mb. nachgewiesen
>> **15.2.16** neue Lk-schwellungen Achseln, Hals
CT Progress thorakal u. abdom. > EMP,PZA,RMP 900 mg/d! Levofloxacin
>> 6.4.16 progred. subcutane Abszesse, zervikaler u. thorakaler Progress
>> **säurefeste Stäbchen im Sputum**
>> Schädel-MRT wegen li.-seitiger Schwäche: re.-seitiger Stammganglienherd, Liquorgewinnung nicht gelungen > Umstellung Levofloxacin a. Moxifloxacin

>> 3.6.16 Verlegung nach Lostau

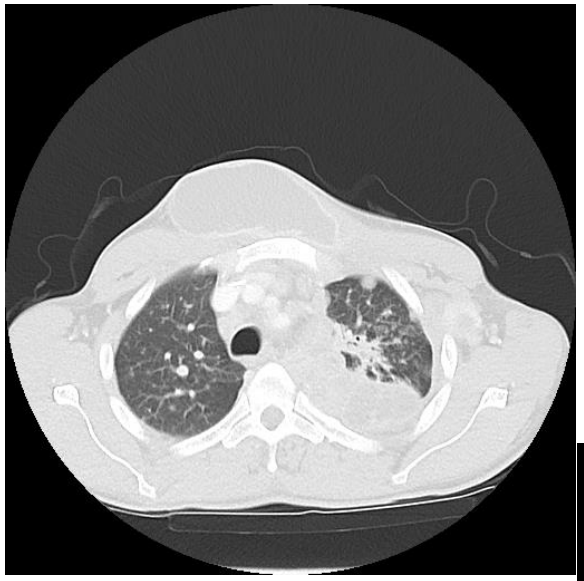

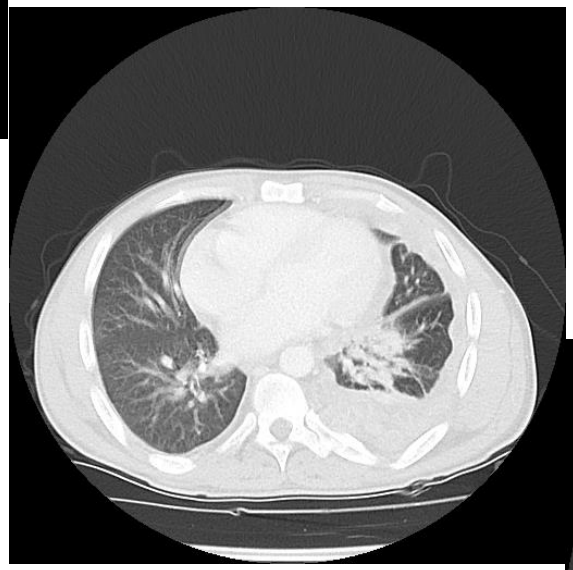

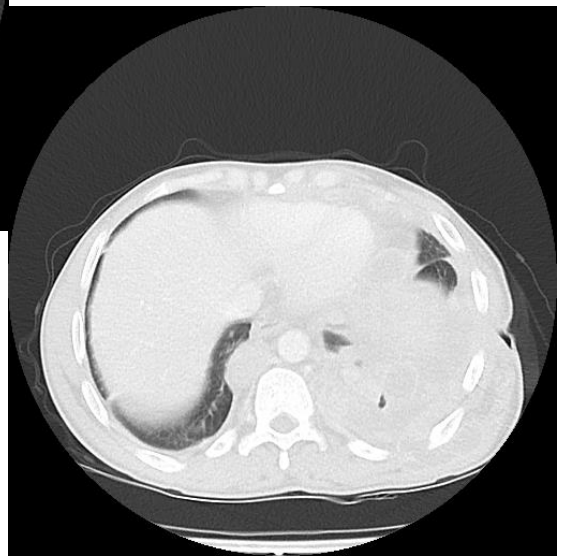

8.5.2015

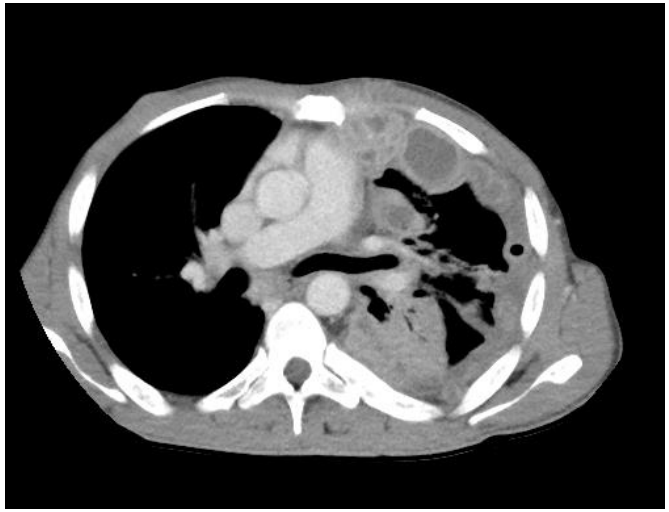

19.2.16

2.6.16

Fallbeispiele
3

B.,U., m, 25J, Flüchtling aus Guinea-Bissau

>> gut faustgroßer Abszess über Sternum und seitl. Rücken
>> Med. um Amikacin erweitert
>> **14.6.16** spontane Abszessperforation sternal, kein Nachweis von Mb!
>> AZ im Verlauf besser, Abszesse leicht regredient,
>> Kumulativdosis Amikacin 42 g

>> 2.8.16 Entlassung mit RMP, EMB, PZA, Avalox (Empfehlung 1 Jahr)

>> WA **12.4.17** neuer parasternaler Abszess, ohne Tb-Nachweis
>> AIDS-Erkrankung unter Therapie mit gutem Anstieg der T-Lympozyten

>> 12/2017 neuer kalter Abszess Thoraxwand, histol. Tb, kulturell kein Mb-nachweis

?

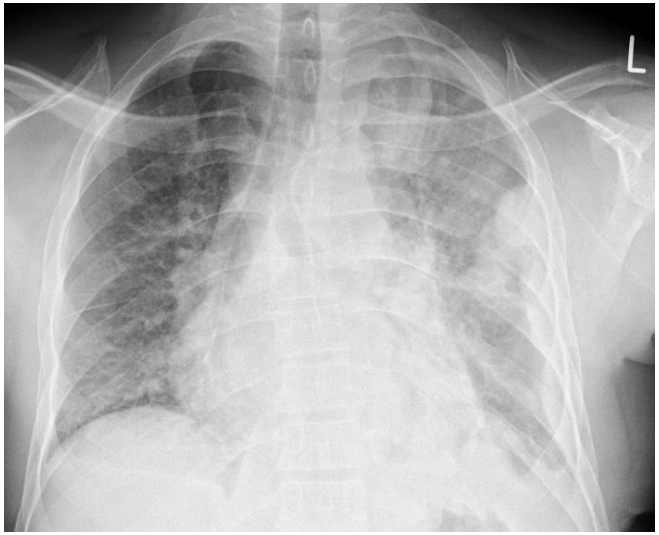

13.7.16

16.12.16

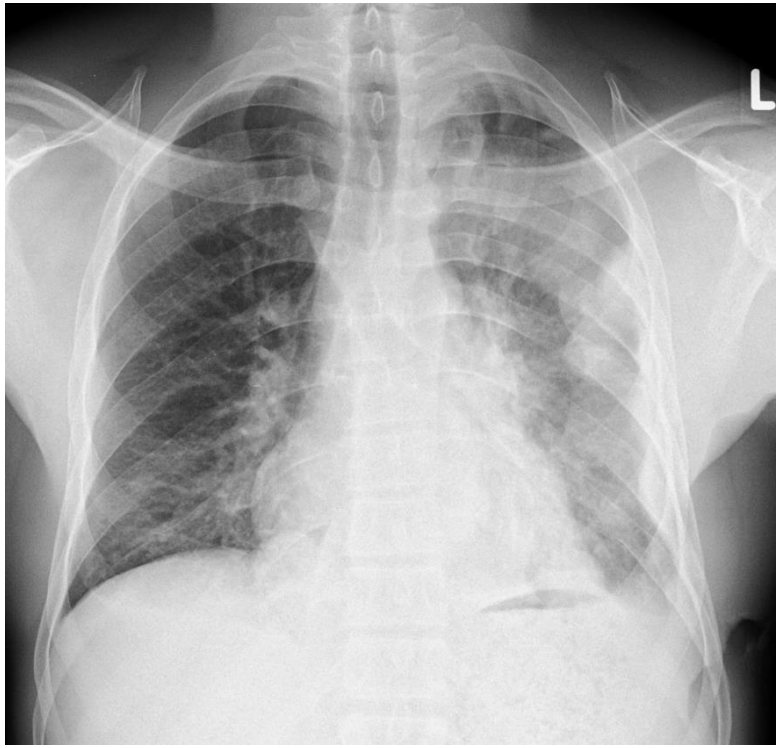

12.4.17

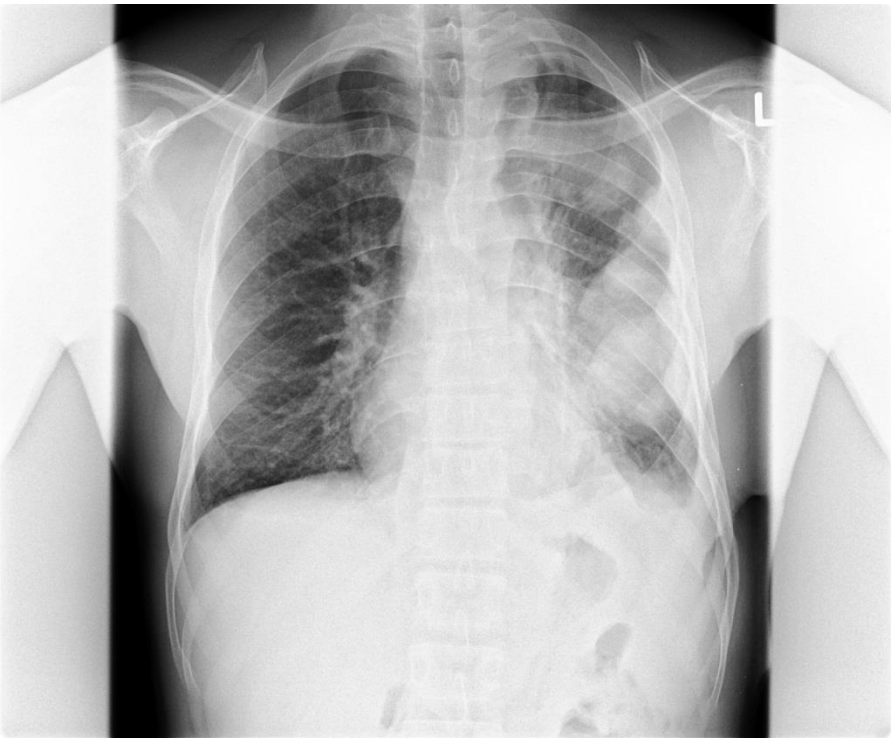

24.4.18

Fallbeispiele

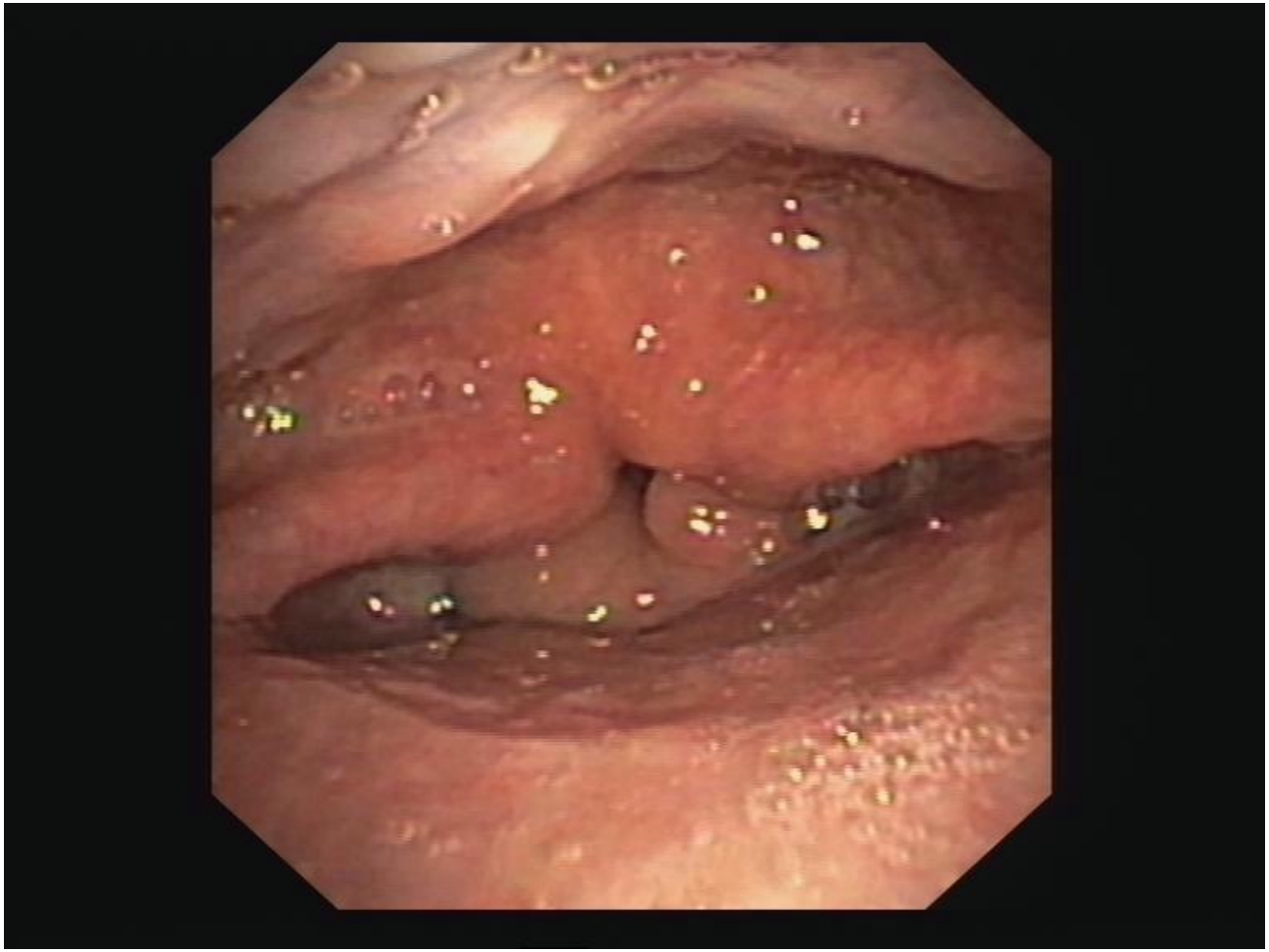

Fallbeispiele

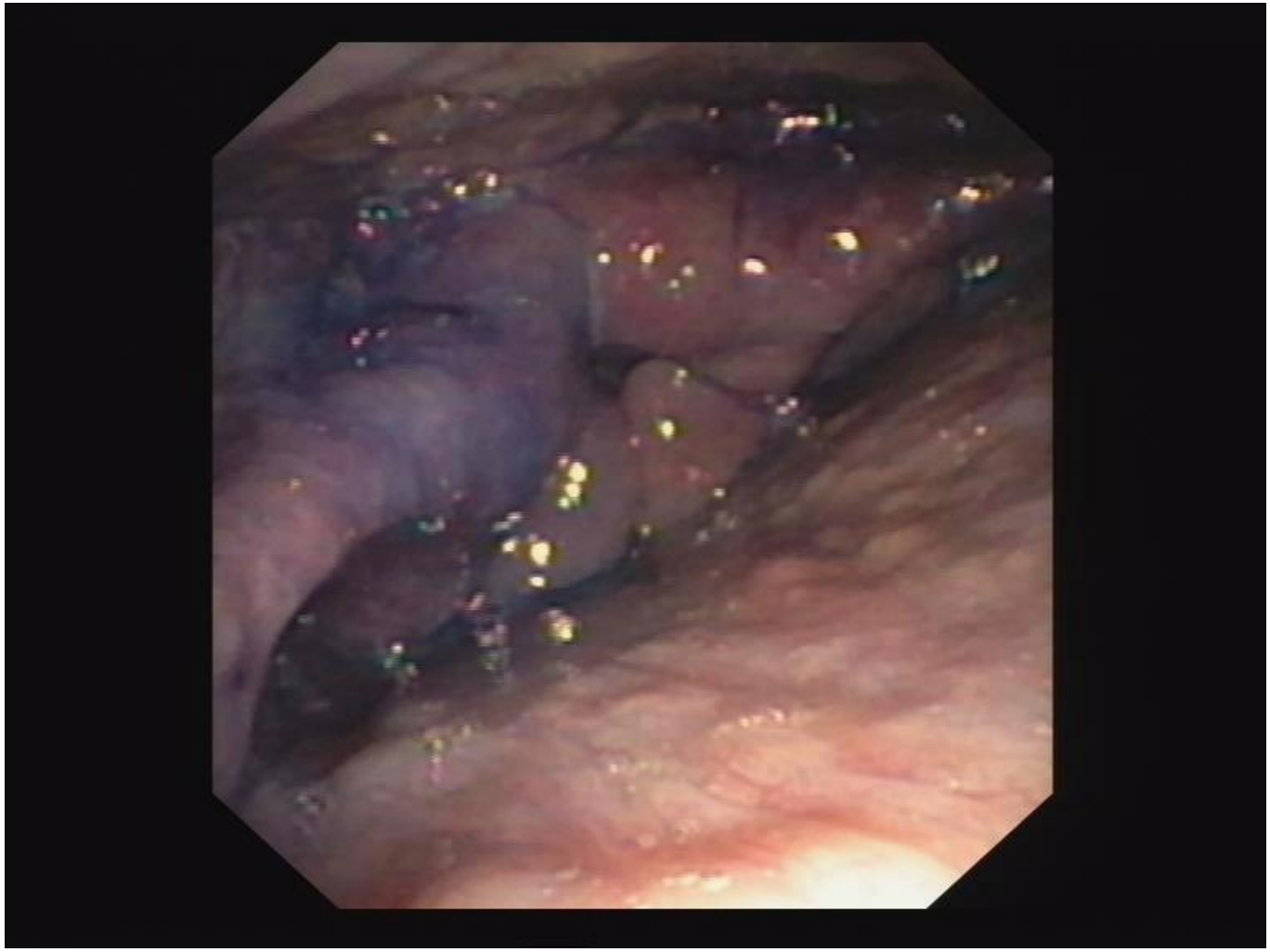

Fallbeispiele

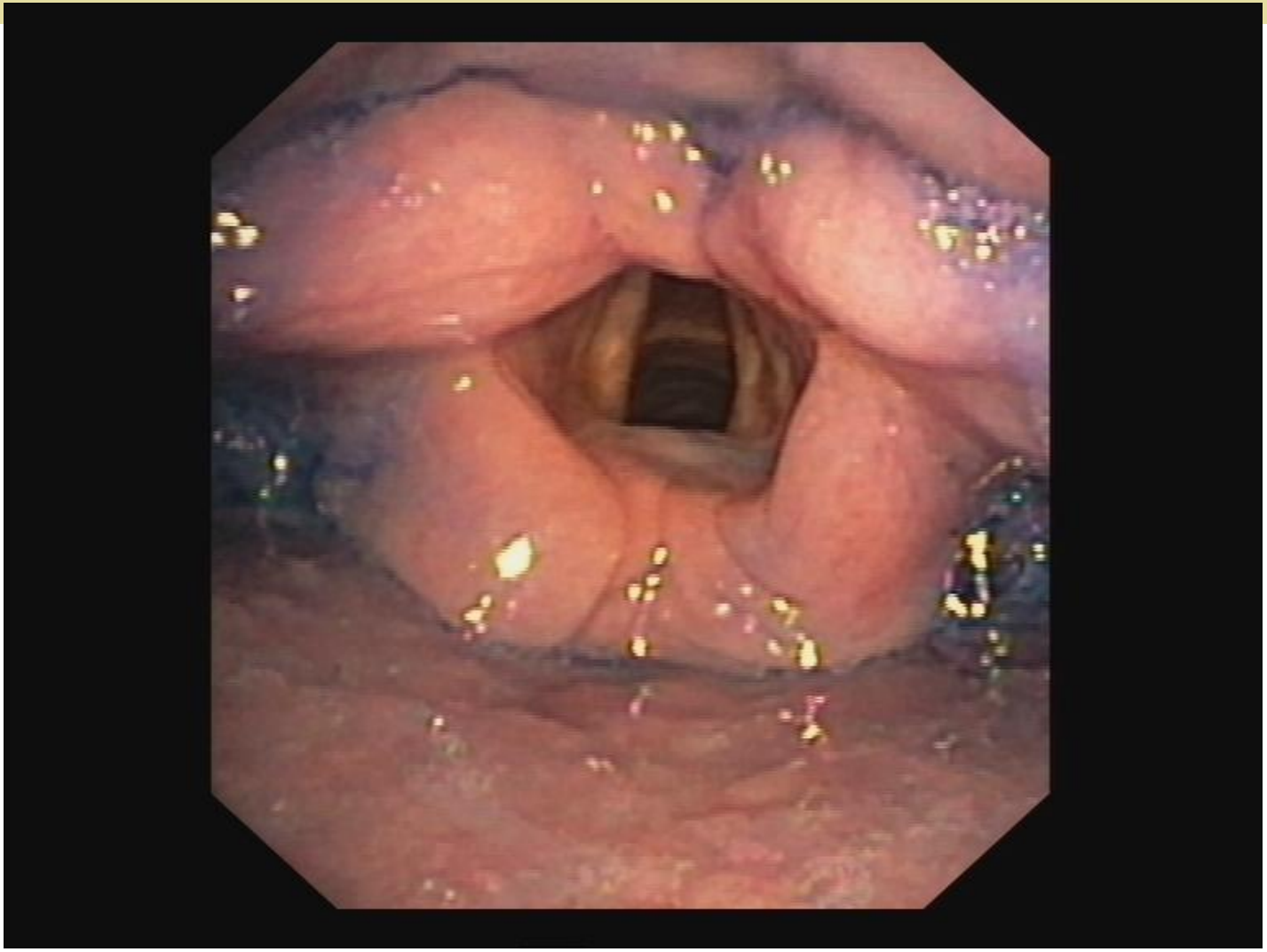

Fallbeispiele

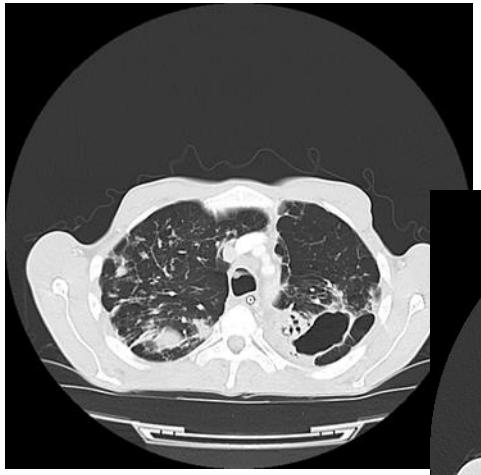

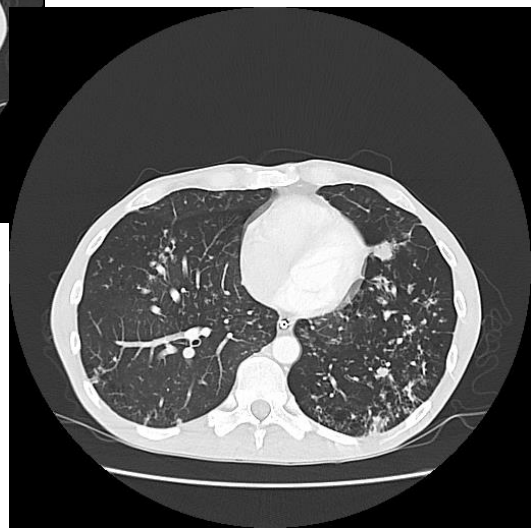

Fallbeispiele

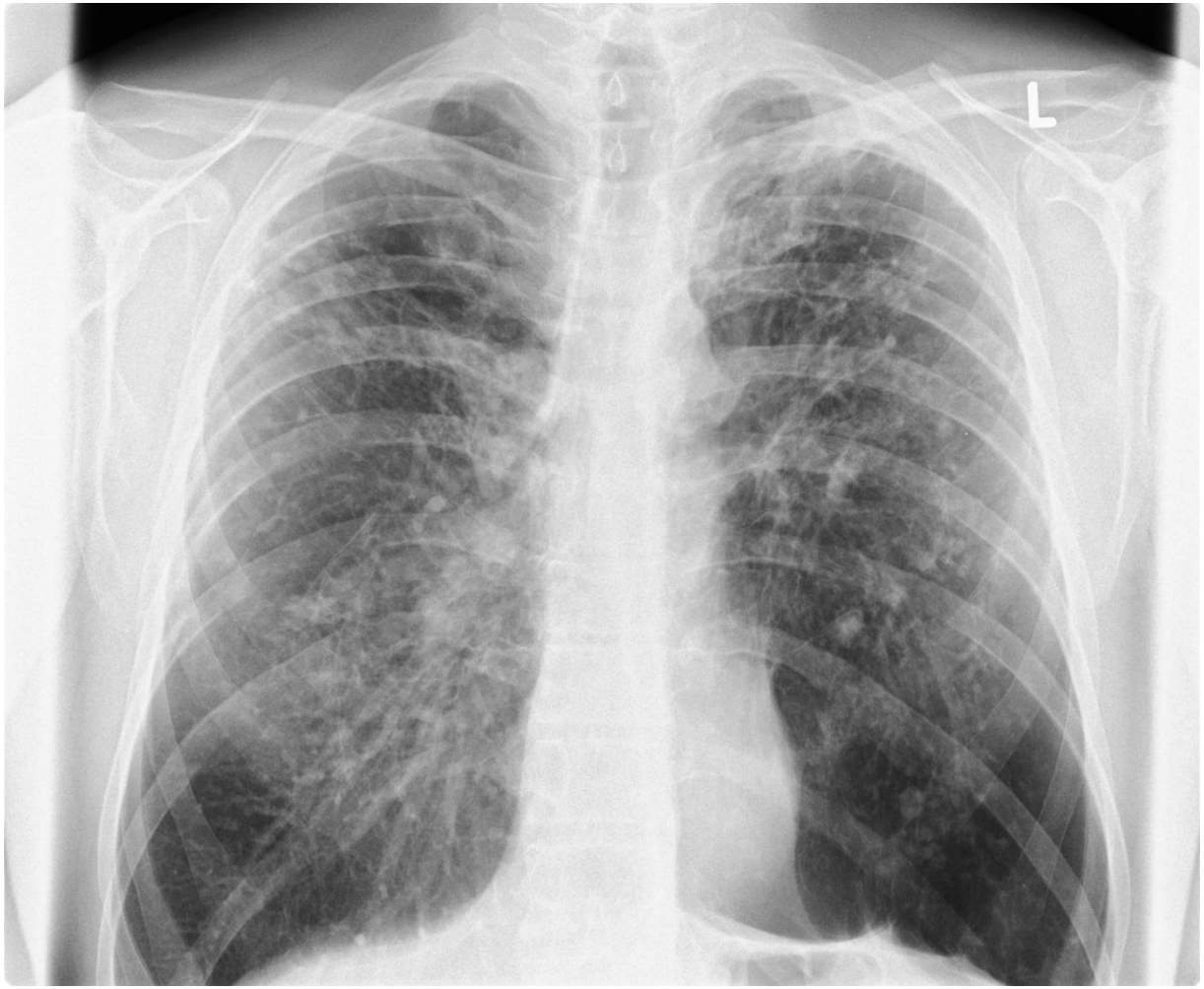

Fallbeispiele

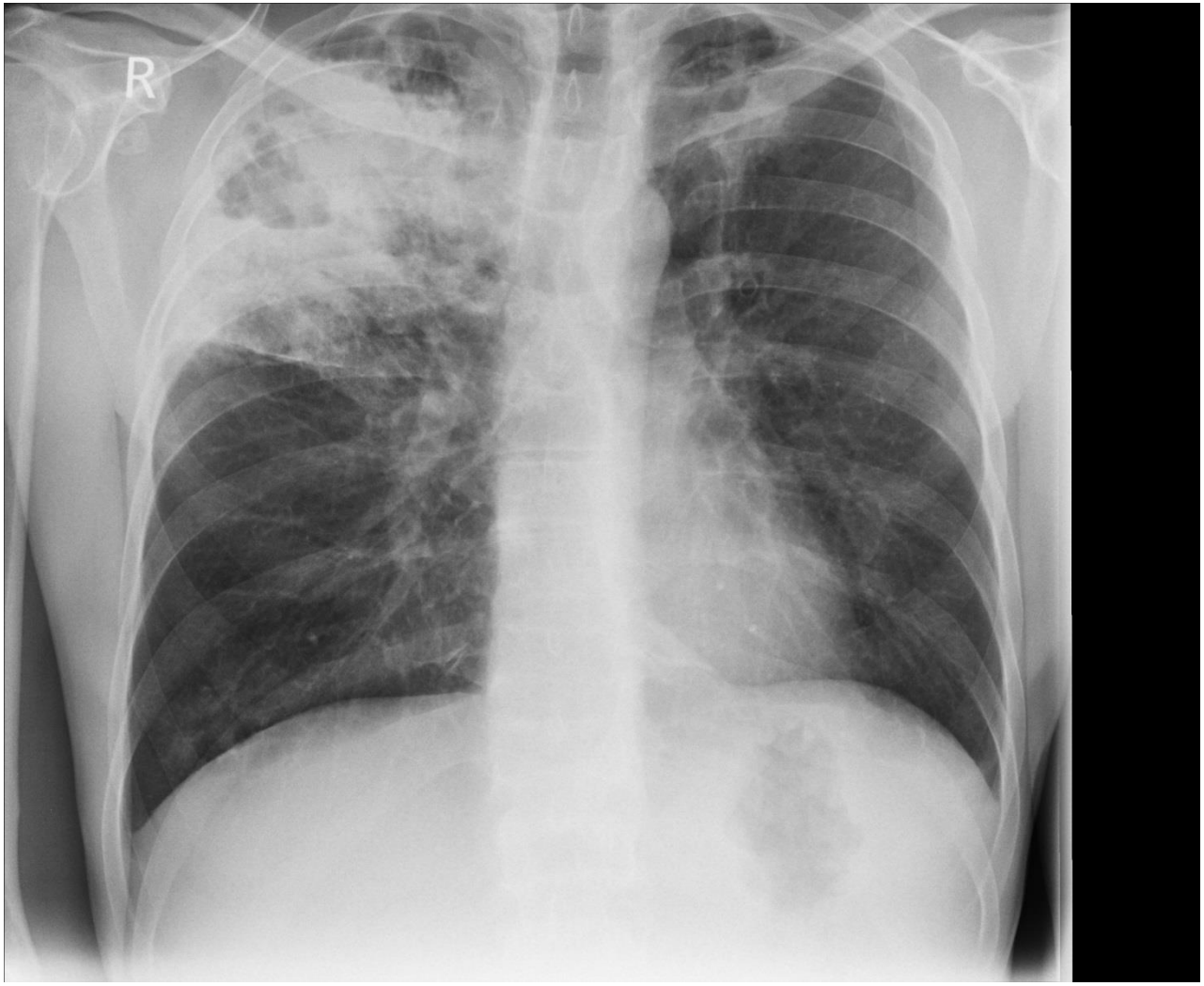

Fallbeispiele

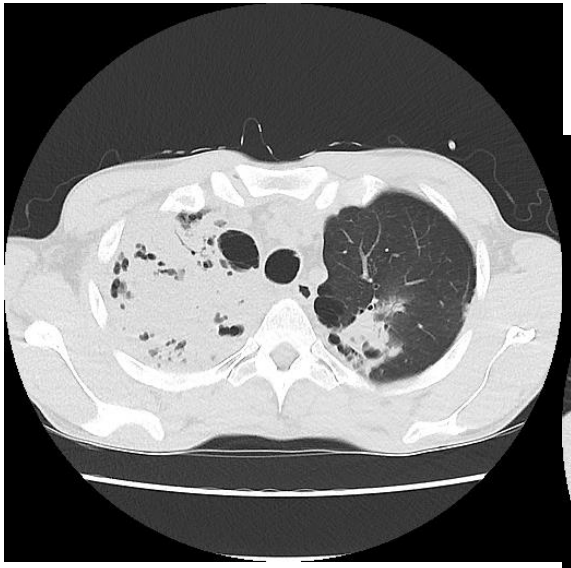

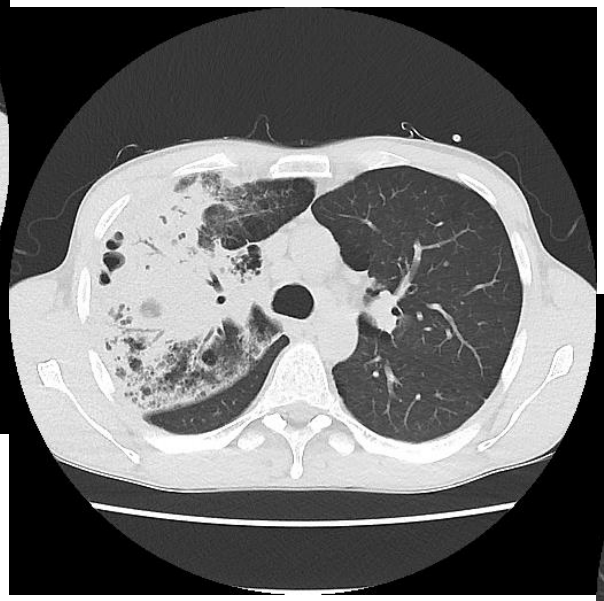

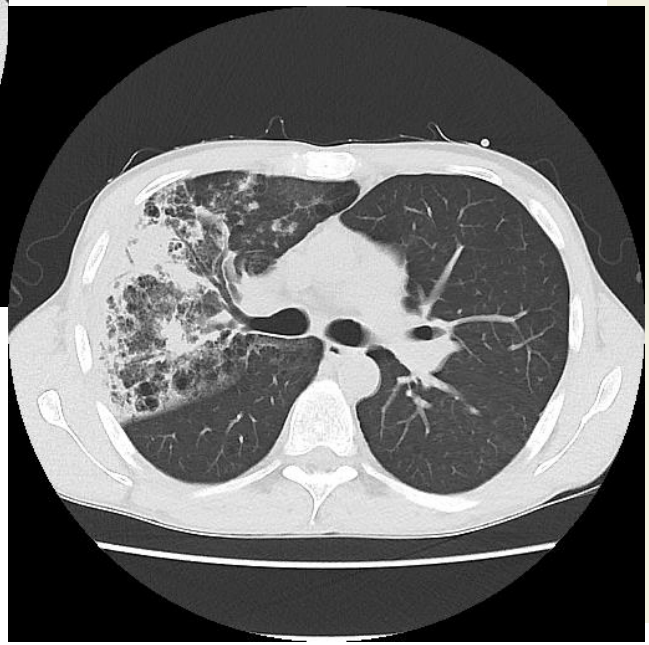

Fallbeispiele

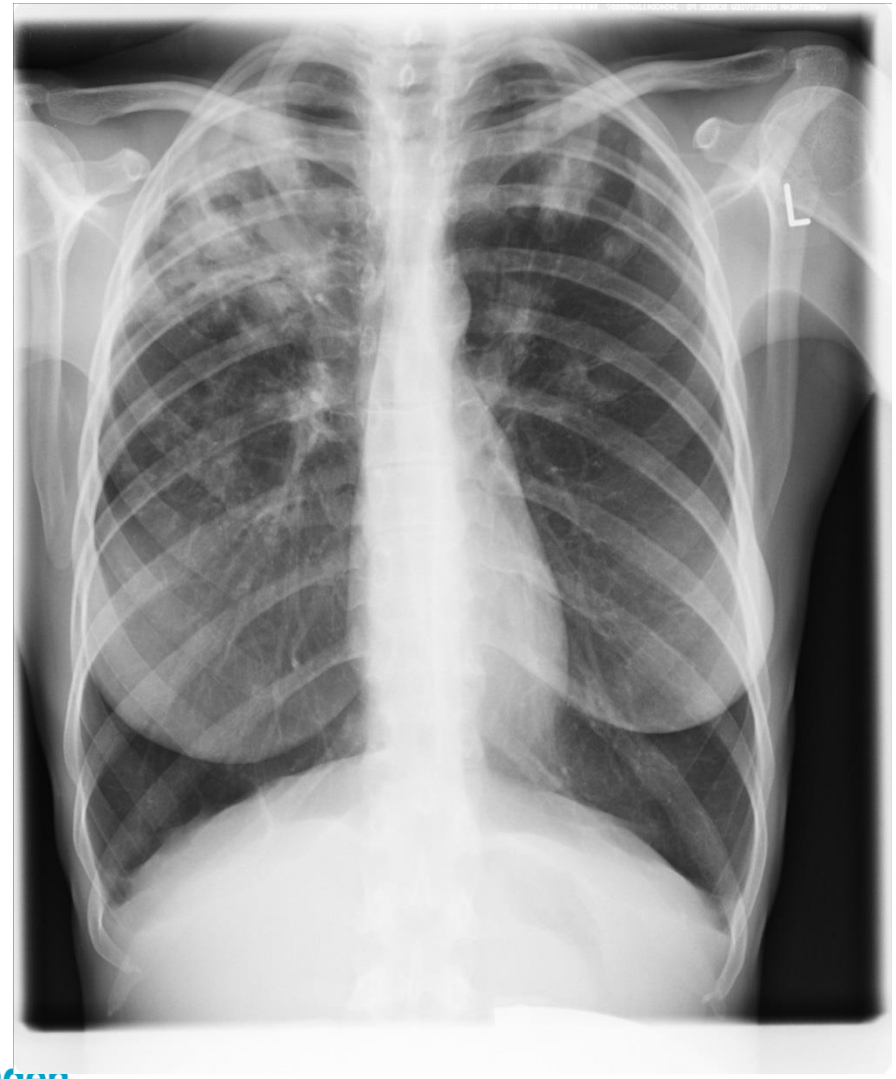

Fallbeispiele

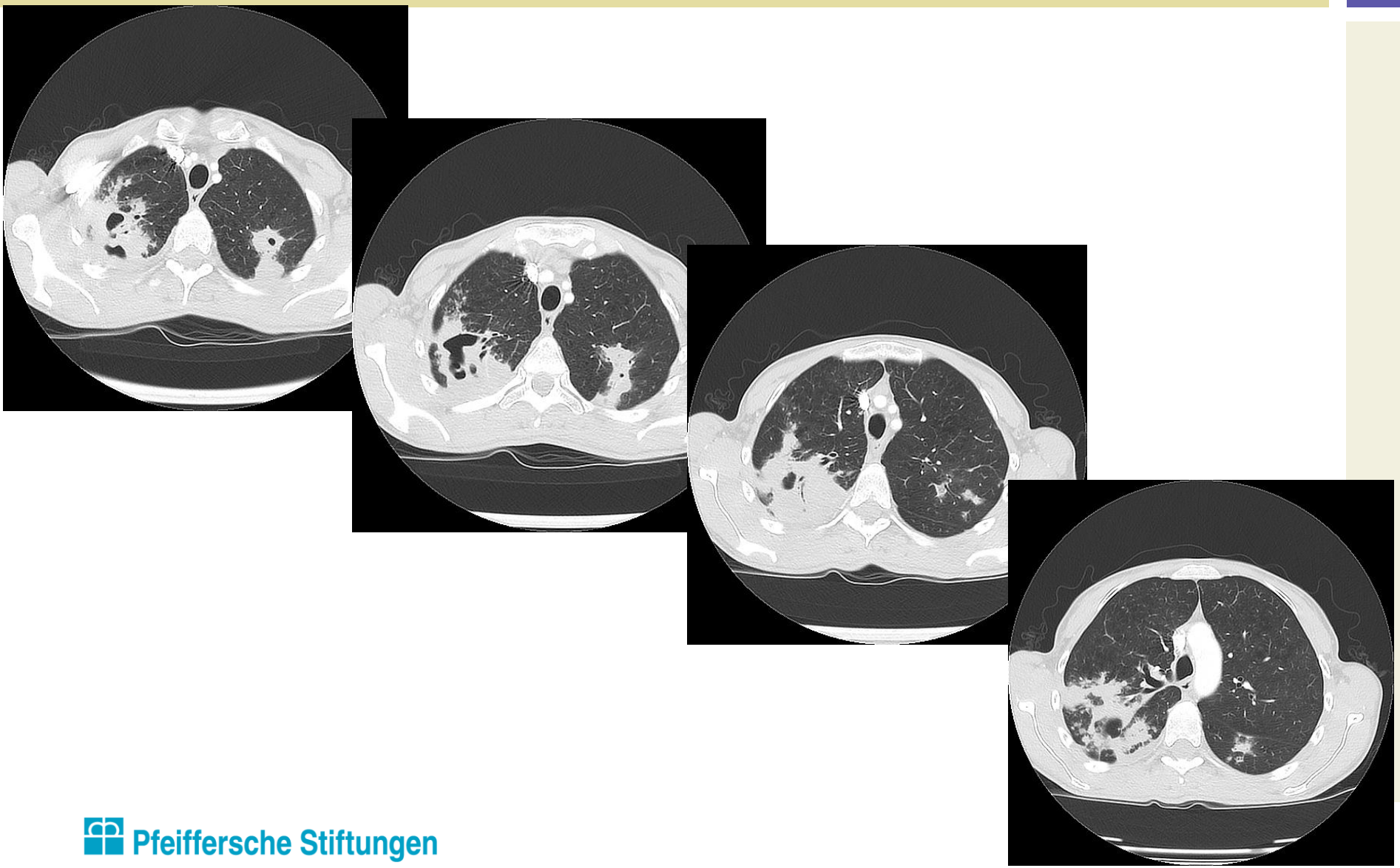

Pfeiffersche Stiftungen

Typische Befunde

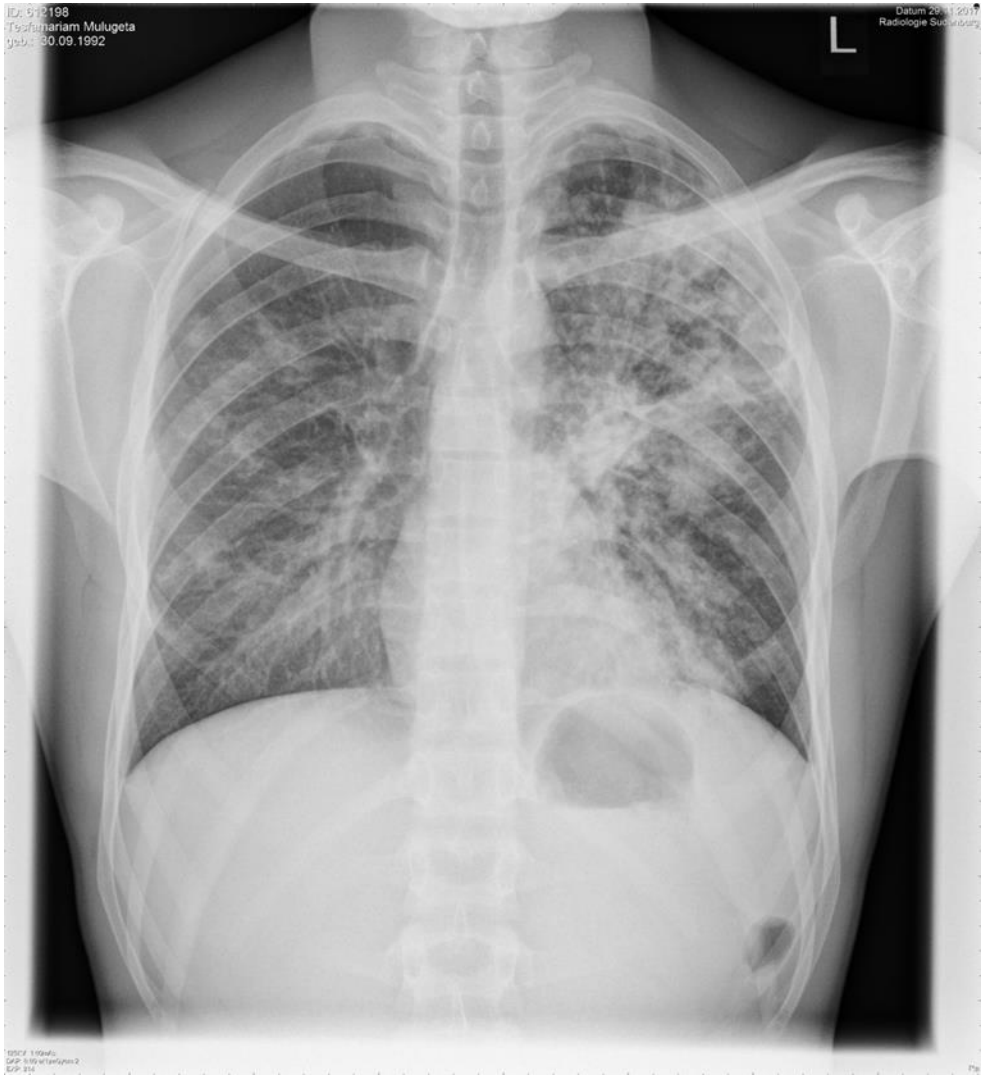

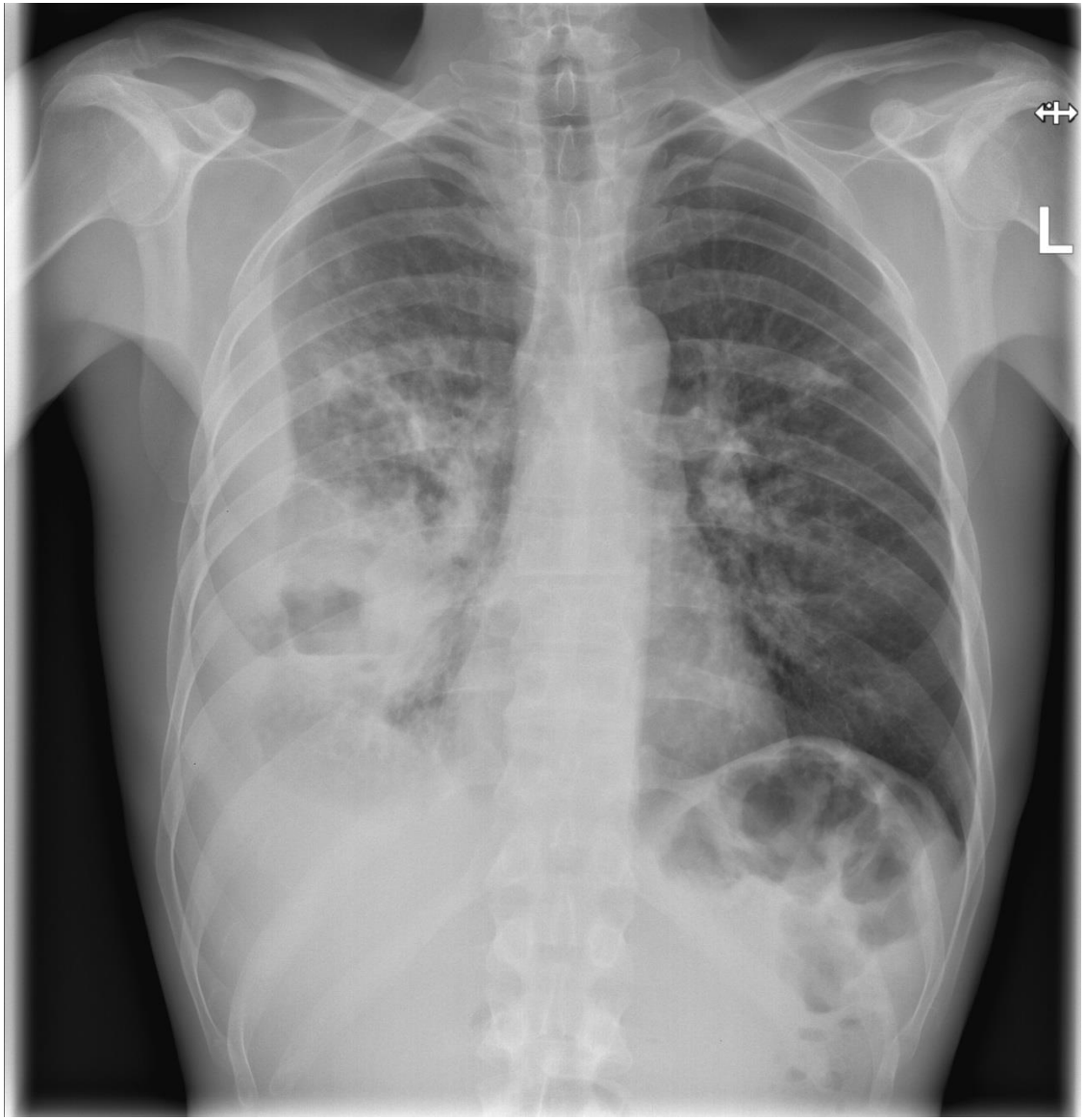
L

Bildbeispiele

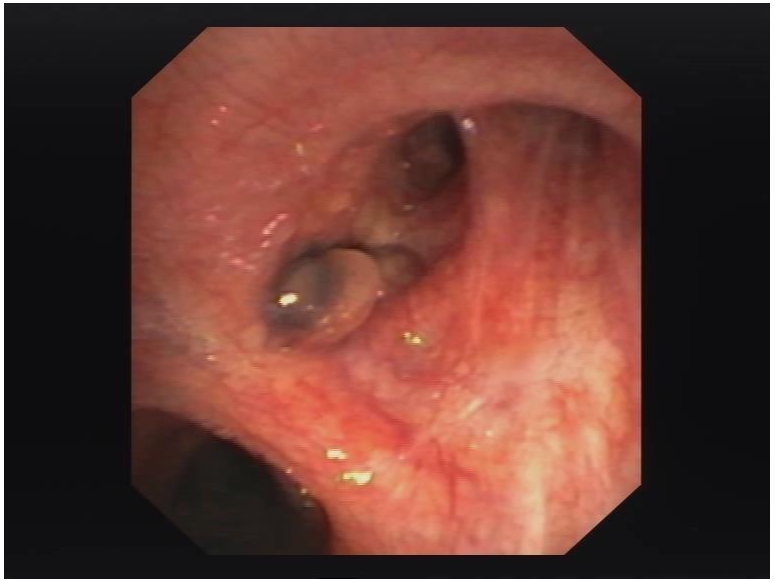

Lymphknoteneinbruch

Halslymphknoten - Tbc

Literatur:

- Empfehlungen zur Therapie, Chemoprävention und Chemoprophylaxe der Tuberkulose im Erwachsenen und Kindesalter
Schaberg T et al. Pneumologie 2012; 66: 133-171

-Tuberkulose- State of the Art
PD Dr. M.W. Pletz, Prof.T. Welte
Kompendium Pneumologie 3.Jg. 2009,Nr.1

-Resistente Tuberkulose
Prof.R. Loddenkemper, Dr.B. Bauer
Dtsch Ärztebl Int 2010; 107(1-2):10-9

- S2k- Leitlinie
Tuberkulose im Erwachsenenalter
Schaberg T et al. Pneumologie 2017;71:325-397

- Sk2- Leitlinie
Diagnostik, Prävention und Therapie der Tuberkulose im Kindes- und Jugendalter
Feiterna-Sperlin C et al. Pneumologie 2017; 71: 629-680

Die Lungenheilstätte etwa 1910